〔千葉医学　92：91 ～ 95，2016〕

〔症例〕

5-FUに起因する高アンモニア血症から意識障害を来した再発大腸癌の１例

岡　野　美　々[1)]　中　島　　豪[2)]　倉　持　英　和[3)]　林　　和　彦[2)]

（2016年１月５日受付，2016年３月４日受理）

要　旨

再発大腸癌に対するFOLFIRI＋Bevacizumab（Bev）療法中5-FUに起因する高アンモニア（NH3）血症を来した１例を経験した。高NH_3血症の発症メカニズムや増悪因子は明らかとなってきたが，その発症予測は難しい。5-FU投与患者では脱水や便秘に留意し，意識障害を疑う所見があった場合，高NH_3血症を念頭に置く必要があると考えられた。

Key words: 5-FU，高アンモニア血症，大腸癌

略語一覧: 血清アンモニア（NH_3），肝性脳症改善アミノ酸注射液（アミノレバン®），orotate phosphorylase（OPRT），thymidylate synthase（TS），dihydropyrimidine dehydrogenase（DPD），5-fluoro-dihydrouracil（DHFU），2-F-3-ureidopropionate（FUPA），5-fluoro-β-alanine（FBAL）

Ⅰ．緒　　言

切除不能・進行再発大腸癌は，ここ数年分子標的薬を加えた化学療法が大いに進歩している。大腸癌のキードラッグである5-FU，oxaliplatin，CPT-11や血管新生阻害薬であるBevacizumabや抗EGFR抗体薬，経口マルチキナーゼ阻害薬regorafenibなどが我が国では認可されており，これらを組み合わせることにより，切除不能・進行再発大腸癌は２年を超える全生存期間の延長が認められるようになった[1]。特に高用量5-FUをベースとするFOLFOX療法やFOLFIRI療法は一次治療として重要な位置付けを占めている[2]。今回我々は5-FUに起因する高アンモニア血症から意識障害を来した再発大腸癌の１例を経験したので報告する。

Ⅱ．症　　例

【患者】56歳女性。

【既往歴】16歳虫垂炎手術。43歳左乳癌手術，CMF療法（5-FU 1,000㎎／回）12クール，その後タモキシフェン投与（５年間）。

【現病歴】20XX年７月，前医にて上行結腸癌に対し結腸右半切除術（D3郭清）を施行した。病理組織学的検査では，moderately differentiated

[1)] 東京女子医科大学消化器外科
[2)] 東京女子医科大学化学療法・緩和ケア科
[3)] 東京女子医科大学八千代医療センター化学療法科
Mimi Okano[1)], Go Nakajima[2)], Hidekazu Kuramochi[3)] and Kazuhiko Hayashi[2)]. A case of hyperammonemia associated with 5-FU administration for recurrent colon cancer.
[1)] Department of Surgery, Institute of Gastroenterology, Tokyo Women's Medical University, Tokyo 162-8666.
[2)] Department of Chemotherapy and Palliative Care, Tokyo Women's Medical University, Tokyo 162-8666.
[3)] Department of Chemotherapy, Tokyo Women's Medical University Yachiyo Medical Center, Yachiyo 276-8524.
Phone: 03-3353-8111. Fax: 03-3353-8111. E-mail: puru.mimi@gmail.com
Received January 5, 2016, Accepted March 4, 2016.

adenocarcinoma，SE，ly2，v2，n0，pStageⅡ，KRAS遺伝子は野生型であった。術後補助療法として2ヶ月後からレボホリナート・テガフール・ウラシル療法（投与量は詳細不明）を施行するも，下痢が出現し1ヶ月で終了となった。20XX＋1年右側腹部後腹膜に局所再発認め，増大傾向であったため同年11月局所切除を施行した（病理診断は詳細不明）。術後補助療法として20XX＋2年1月からmFOLFOX6療法（l-LV 300mg/㎡，L-OHP 130mg/㎡，5-FU 600mg/㎡急速静注，5-FU 3,600mg/㎡ 46時間持続静注，2週毎）を開始，計11コース施行した。同年7月，末梢神経障害のため5-FU/LV療法（de Gramontレジメン，l-LV 300mg/㎡，5-FU 600mg/㎡急速静注，5-FU 3,600mg/㎡持続静注，2週毎）に変更，徐々にCEA上昇がみられたが画像上再発を指摘できず，継続して4コース施行した。同年10月には画像上で骨盤内再発を認めたためFOLFIRI療法（l-LVmg/㎡，Irinotecan（CPT-11）220mg/㎡，5-FU 600mg/㎡急速静注，5-FU 3,600mg/㎡ 46時間持続静注，2週毎）に変更し，2コース施行した。同年12月，当院での治療継続を希望され紹介となった。

【現症】右腰部から腸骨に沿って恥骨までの自発痛と圧痛，それに続く右大腿前面のしびれあり。

【血液検査】血液生化学所見に特記すべき所見を認めず。CEA 210ng/ml，CA19-9 1ng/ml。HBs抗原陰性，HBs抗体陽性，HBc抗体陽性，HBVDNA陰性であり，HBV既感染が疑われた。経過中にHBVDNAの増加を認めなかった。

【CT】右腸腰筋から腸骨に接する最大径60×24㎜の造影効果を伴う腫瘍を認める。

【経過】上行結腸癌術後局所切除後骨盤内再発と診断した。前医画像と比較し増大傾向であり，FOLFIRI＋Bev療法（l-LV 200mg/㎡，CPT-11 150mg/㎡，5-FU 400mg/㎡急速静注，5-FU 2,400mg/㎡ 46時間持続静注，Bev 5㎎/kg，2週毎）3コース目を施行した。悪心grade 3，下痢grade 2がみられたが13日目までに軽快した。2週間後，同量で4コース目施行した際，2日目に突然の意識障害を来たした。羽ばたき振戦を認めGlasgow Coma Scale E4V3M4であった。呼吸や循環動態には異常はなかった。血液生化学所見で，血清アンモニア（NH_3）が212μg/dlと高値を認めたがその他異常所見は認めなかった。頭部CTでも有意な所見は認めなかった。以上から，高NH_3血症に伴う意識障害と診断した。肝性脳症の治療に準じ，十分な補液と肝性脳症改善アミノ酸注射液（アミノレバン®）を投与した。もともと神経障害性疼痛に対しバルプロ酸ナトリウム600mg/日を内服しており，当初はこれが被疑薬と考え休薬した。徐々に意識レベルは改善し，翌日NH_3 46μg/dlまで低下した。バルプロ酸ナトリウム休薬のまま，17日後に同量でFOLFIRI＋Bev療法5コース目施行したが，翌日意識レベルGCS E4V4M6に低下，NH_3 305μg/dlまで上昇した。前コースと同様にアミノレバン®を投与し翌日NH_3 30μg/dlまで改善した。バルプロ酸ナトリウム休薬にも関わらず，再度高NH_3血症を来したことから，高NH_3血症の原因は化学療法，特に5-FUの副作用と判断した。この段階でCTにて腫瘍は38×19㎜とPRが得られ，腫瘍縮小に伴う神経障害性疼痛も改善傾向であった。そこで前コースから16日後の6コース目は5-FU持続静注前後でアミノレバン®を計1,000ml予防投与し再開してみたが，その翌日再びGCSE4V4M6と軽度の意識障害と羽ばたき振戦が出現しNH_3は757μg/dlまで上昇した。アミノレバン®予防投与は効果を期待できなかったため，5-FUを使用せずCPT-11＋Bev（CPT-11 150mg/㎡，Bev 5㎎/kg）を投与した。投与後，悪心grade 2を認めたが，意識障害や羽ばたき振戦，NH_3は38μg/dlと高値は認めなかった。

Ⅲ．考　　察

5-FUは同化系の代謝経路として，orotate phosphorylase（OPRT）やthymidylate synthase（TS）といった酵素によってDNA合成阻害やRNA合成阻害を来たし抗腫瘍効果を発揮する。一方で，5-FU投与量の80～90％は異化系の代謝経路にて，主に肝臓に存在するdihydropyrimidine dehydrogenase（DPD）酵素よって不活化され5-fluoro-dihydrouracil（DHFU）を経て2-F-3-ureidopropionate（FUPA）に代謝分解され，さらに5-fluoro-β-alanine（FBAL），二酸化炭素，NH_3に分解される。FBALは最終的にfluoroacetateに代謝され，TCAサイクルにおける補酵素の1

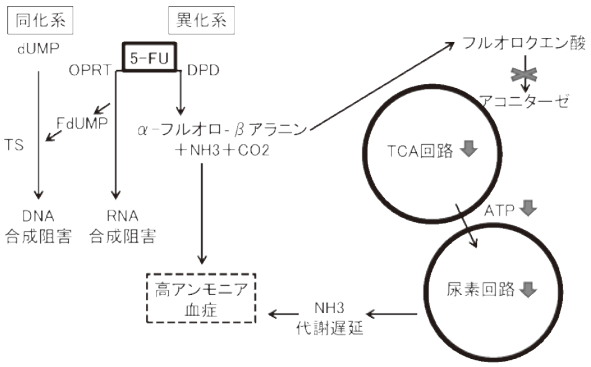

図１　5-FUの代謝経路とTCA回路，
尿素回路の関係[15]

5-FUの代謝経路は同化系と異化系がある。異化系の最終代謝産物であるfluoroacetateは，TCAサイクルのaconitaseを特異的に阻害する。5-FU投与によりNH_3が蓄積されるだけでなく，TCAサイクルの活性が低下し高アンモニア血症を発症する。

つであるaconitaseを特異的に阻害すると報告されている。高用量の5-FU投与により一時的に多量のNH_3が蓄積されるが，そこにFBALによるAconitase阻害が加わりTCAサイクルの活性が低下，二次的に尿素回路の機能が低下し，最終的に高アンモニア血症を発症すると考えられている[3,4]（図１）。

本症例では前医にてmFOLFOX6療法やFOLFIRI療法を施行されていたが，ほぼ毎回帰宅途中の記憶がない事や帰宅後も意識混濁で離床困難であった等のエピソードが確認出来た。また，当院でも４コース目開始後に傾眠傾向や呂律がまわらないといった所見を認めた。これらの意識障害は高NH_3血症の症状であったと推察された。

我々は高NH_3血症を来たす背景を検討する為，ガスクロマトグラフ－質量分析器（GC/MS）メタボローム解析を用い，先天性代謝異常症（有機酸血症，原発性高アンモニア血症，尿路結石症，ピリミジン代謝異常症）の解析を行った。しかしこれらの異常は認めなかった。

さらに5-FU投与における高NH_3血症を来たす増悪因子として，肝機能障害，腎機能障害，脱水，便秘，感染症，体重減少，低栄養から引き起こされる骨格筋減少があげられている[5-7]。化学療法投与当日の夕方から徐々に全身倦怠感が出現し，経口摂取量が徐々に低下していた為，脱水が引き起こされていた可能性があると考えられた。さらに，もともと便秘気味であり浣腸にて３日に１回程度の排便を得るという経緯があった。以上から，本症例では高アンモニア血症の誘発因子として，脱水，便秘があると考えらえた。

5-FU投与に起因する高NH_3血症の発症後，5-FU再投与の中止が基本である。しかし5-FUの減量[8]やアミノレバン®を用い[9]継続とする文献がある。また，DPD阻害作用をもつギメラシル配合のS-1を用いたIRIS療法の報告もある[10]。本症例ではアミノレバン®予防投与を試みたが高NH_3血症は防ぐことはできず，減量も検討したが意識障害を繰り返しており更なる5-FU投与は高リスクと判断した。

切除不能・進行再発大腸癌において，5-FUの使用機会は多くその有害事象の発現に注意が必要である。大腸癌での高濃度5-FU持続静注に起因する高NH_3血症を伴う意識障害の発生頻度は5.7～９％と報告されている[8]。医学中央雑誌にて1983年から2015年まで「5-FU」「高アンモニア血症」「大腸癌」をキーワードに検索し，報告24例について検討した（表１）。平均年齢は68歳で男女比は17：７であった。mFOLFOX6ベースが14例，FOLFIRIベースが９例，その他が１例であった。発症時期については１コースDay２～３が12例あり，平均３コースであった（表２）。NH_3値は平均393μg/dlであった。原因としては脱水が９例，肝機能障害が３例，腎機能障害が２例，その他高齢，腸閉塞，便秘があった。文献上では化学療法内容による高NH_3血症発症の差についての記載は認めなかった。文献を検索した限り高NH_3血症の発症を予測できる明確な因子は特定できていない。5-FU投与患者では，高NH_3血症の発症リスクが高いと思われる脱水や便秘に留意し，意識障害の発生するリスクを十分に説明し注意した上で，本症例の如く意識障害を疑う所見があった際は，高NH_3血症を念頭において治療する必要があると考えられた。

再発大腸癌に対してFOLFIRI＋Bev療法を施行中に，5-FUの有害事象と考えられる意識障害を伴う高NH_3血症を来たした１例を経験したので，報告した。

利益相反：開示すべき利益相反なし。

表１　大腸癌化学療法による高NH_3血症の本邦報告例

症例	報告年	報告者	年齢	性別	レジメン	5-FU投与量	発症時期	NH_3	誘因
1	2009	中村[11]	80	女	FOLFIRI＋BV	400mg/㎡ (bolus), 2,400mg/㎡ (46 h-infusion)	1コース Day 3	1099	不明
2	2009	中村[11]	56	男	FOLFIRI＋BV	400mg/㎡ (bolus), 2,400mg/㎡ (46 h-infusion)	1コース Day 2	143	肝機能障害
3	2009	仲村[6]	79	女	mFOLFOX6	200mg/㎡ (bolus), 2,000mg/㎡ (46 h-infusion)	1コース Day 2	121	脱水
4	2009	豊川[7]	50代	男	ROLFIRI	400mg/㎡ (bolus), 2,400mg/㎡ (46 h-infusion)	5コース Day 2	400以上	便秘
5	2009	寺石[12]	74	女	mFOLFOX6	400mg/㎡ (bolus), 2,400mg/㎡ (46 h-infusion)	1コース Day 3	367	脱水
6	2010	庄司[4]	50代	男	mFOLFOX6	400mg/㎡ (bolus), 2,400mg/㎡ (46 h-infusion)	1コース Day 3	320	不明
7	2011	水上[13]	52	男	mFOLFOX6	400mg/㎡ (bolus), 2,400mg/㎡ (46 h-infusion)	5コース Day 3	403	脱水
8	2011	水上[13]	75	男	mFOLFOX6＋BV	400mg/㎡ (bolus), 2,400mg/㎡ (46 h-infusion)	1コース Day 3	352	脱水
9	2011	正村[14]	30代	女	mFOLFOX6＋BV	600mg/㎡ (bolus), 4,000mg/㎡ (46 h-infusion)	5コース Day 3	503	脱水
10	2012	藍原[15]	69	男	SOX	S-1 200mg/body day 1-14	3コース	63	腸閉塞
11	2012	藍原[15]	60	女	mFOLFOX6	400mg/㎡ (bolus), 2,400mg/㎡ (46 h-infusion)	2コース Day 3	284	肝機能障害
12	2013	中野[16]	60	男	mFOLFOX6	400mg/㎡ (bolus), 2,400mg/㎡ (46 h-infusion)	1コース Day 3	387	肝機能障害
13	2013	下條[10]	79	男	FOLFIRI＋cetu	400mg/㎡ (bolus), 2,400mg/㎡ (46 h-infusion)	1コース Day 2	1055	脱水
14	2013	清水[8]	72	男	mFOLFOX6	400mg/㎡ (bolus), 2,400mg/㎡ (46 h-infusion)	1コース Day 3	399	脱水
15	2013	岡村[17]	80	男	FOLFIRI	320mg/㎡ (bolus), 1,920mg/㎡ (46 h-infusion)	5コース Day 2	268	高齢
16	2014	岡本[18]	64	男	mFOLFOX6	400mg/㎡ (bolus), 3,500mg/㎡ (46 h-infusion)	4コース Day 3	382	血液透析
17	2014	照屋[19]	71	男	mFOLFOX6＋BV	400mg/㎡ (bolus), 2,400mg/㎡ (46 h-infusion)	2コース Day 3	381	脱水
18	2015	飯田[20]	73	男	mFOLFOX6	400mg/㎡ (bolus), 2,400mg/㎡ (46 h-infusion)	3コース Day 3	387	記載なし
19	2015	飯田[20]	81	男	mFOLFOX6＋BV	一段階減量	22コース Day 3	226	記載なし
20	2015	飯田[20]	71	女	FOLFIRI＋BV	400mg/㎡ (bolus), 2,400mg/㎡ (46 h-infusion)	5コース Day 3	403	記載なし
21	2015	飯田[20]	60	男	FOLFIRI	400mg/㎡ (bolus), 2,400mg/㎡ (46 h-infusion)	1コース Day 3	500以上	記載なし
22	2015	寺西[21]	50	男	FOLFIRI＋BV	400mg/㎡ (bolus), 2,400mg/㎡ (46 h-infusion)	1コース Day 3	518	腎機能障害
23	2015	山村[22]	73	男	mFOLFOX6	400mg/㎡ (bolus), 2,400mg/㎡ (46 h-infusion)	1コース Day 3	記載なし	記載なし
24	2016	自験例	56	女	FOLFIRI＋BV	400mg/㎡ (bolus), 2,400mg/㎡ (46 h-infusion)	4コース Day 2	212	脱水，便秘

表２　大腸癌化学療法による高NH_3血症の本邦報告例における発症時期

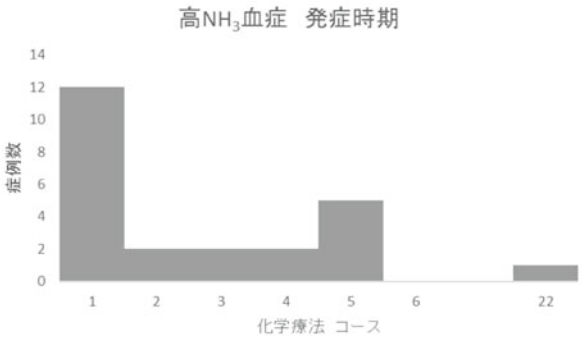

SUMMARY

We report a case of hyperammonemia associated with 5-FU administration during FOLFIRI＋bevacizumab treatment for recurrent colon cancer. Exacerbating factors and the mechanism of hyperammonemia associated with 5-FU administration have been described, but prediction remains difficult. 5-FU must be administered carefully for constipation and dehydration, and the possibility of hyperammonemia should be considered if impairment of consciousness is suspected.

文　献

1）CALGB/SWOG C80405: A phase III trial of FOLFIRI or FOLFOX with bevacizumab or cetuximab or both for untreated metastatic adenocarcinoma of the colon or rectum. Clin Adv Hematol Oncol 2006; 4: 452-3.

2）Tournigand C1, André T, Achille E, Lledo G, Flesh M, Mery-Mignard D, Quinaux E, Couteau C, Buyse M, Ganem G, Landi B, Colin P, Louvet C, de Gramont A. FOLFIRI followed by FOLFOX6 or the reverse sequence in advanced colorectal cancer: a randomized GERCOR study. J Clin Oncol 2004; 22: 229-37.

3）三角紳博，後藤　隆，三好孝法，平池美香子，白澤宏美，斎藤巨樹，西野　隆，大堂雅晴．mFOLFOX6療法における高アンモニア血症発現リスク因子の検討．癌と化療　2013; 40: 483-7.

4）庄司広和，黒木実智雄，平本圭一郎，松村吉史，三浦敦司，菊地義文，平川秀紀．5-FUが原因と考えられる高アンモニア血症を来した切除不能大腸癌に対してFOLFOX療法を継続した１例．癌と化療　2010; 37: 1583-6.

5）Koenig H and Patel A. Biochemocal basis for fluorouracil neurotoxicity. The role of Krebs cycle inhibitor by fluoroacetate. Arch Neurol

1970: 23; 155-60.
6）仲村将泉，小橋川喜泉，田村次朗，高木　亮，大城　勝，又吉亮二，平田哲生，金城福則，藤田次郎．mFOLFOX6療法中に高アンモニア血症による意識障害を認めた切除不能大腸癌の１例．日本消病誌　2009; 106: 1744-50.
7）豊川晃弘，中島隆善，乾　恭子，山下博成，権英寿，金光聖哲，田中賢一，塚本忠司，濱辺　豊，石田　武．FOLFIRI療法中に5-FUに起因する意識障害を伴う高アンモニア血症を来たした再発大腸癌の１例．癌と化療　2009; 36: 1167-9.
8）清水哲也，関戸仁，松田悟郎，三宅謙太郎，土屋伸広，田　鍾寛．mFOLFOX6療法後に5FUに起因する高アンモニア血症をきたした１例．日臨外会誌　2013; 74: 1162-7.
9）野村文恵，李　昊哲，西川周治，伊藤加奈子，吉村勝弘，辻　雄一郎，河田　了．意識障害をきたした5-FU高アンモニア血症例．耳鼻臨床　2011; 104: 223-7.
10）下條芳秀，山本　徹，西　健，百留亮治，矢野誠司，田島義証．FOLFIRI＋cetuximab療法による高アンモニア血症の１例．日臨外会誌　2013; 74: 1432-5.
11）中村路夫，谷口宏太，和田秀樹，遠藤文菜，小林智絵，長佐古友和，永坂　敦，西川秀司，樋口晶文．転移性進行大腸癌に対するFOLFIRI/Bevacizumab併用全身化学療法中に高アンモニア血症を伴う意識障害を生じた２例．札幌病医誌 2009; 69: 37-42.
12）寺石文則，鈴木健夫，仲本雅子，竹馬　彰，根津真司，嶋村廣視，渡邉剛正，松田忠和，瀧上隆夫，竹馬　浩．mFOLFOX6導入後に意識障害を伴う高アンモニア血症を来した再発大腸癌の１例．癌と化療　2009; 36: 867-9.
13）水上　泰，金城守人，長嶺直治，奥濱幸博，砂川一哉，金城隆夫．mFOLFOX6施行中に高アンモニア脳症をきたした２例．日臨外会誌　2011; 72: 2793-6.
14）正村裕紀，中野詩朗，稲垣光裕，柳田尚之，工藤岳秋，折茂達也，及川　太，米谷理沙．FOLFOX療法施行中に高アンモニア血症を呈した１例．日本大腸肛門病会誌　2011; 64: 467-70.
15）藍原有弘，寺澤無我，古川聡一，河西玲央，伊藤利光，落合高徳，熊谷洋一，飯田道夫，山崎　繁．大腸癌化学療法中に高アンモニア血症を合併した２例．癌と化療　2012; 39: 839-42.
16）中野絵里子，黒木実智雄，菅野奈々，松村吉史，三浦敦司，菊地義文，平川秀紀．5-FUが原因と考えられる高アンモニア血症を来した切除不能大腸癌に対してXELOX療法を継続し得た１例．癌と化療　2013; 40: 2581-4.
17）岡村拓磨，河内保之，新国恵也，西村　淳，牧野成人，川原聖佳子，北見智恵，橋本喜文．FOLFIRI療法中に5-FUに起因する高アンモニア血症を来した高齢者再発大腸癌の１例．癌と化療 2013; 40: 671-3.
18）岡本　亮，川島市郎，松田直樹，辻仲康伸．血液透析中の再発大腸癌患者にmFOLFOX6療法を施行し高アンモニア血症からの意識障害をきたした１例．日本大腸肛門病会誌　2014; 67: 529-35.
19）照屋　剛，仲地　厚．mFOLFOX6療法中に高アンモニア血症をきたした再発大腸癌の１例．日本大腸肛門病会誌　2014; 67: 285-90.
20）飯田智哉，我妻康平，谷元　博，佐々木　基，永縄由美子，一色裕之，村上佳世，佐藤修司，清水晴夫，金戸宏行．血液透析が有効であった１例を含む，5-FUにより意識障害をともなう高アンモニア血症をきたした大腸癌多発肝転移の４例．日消誌　2015; 112: 287-96.
21）寺西宣央，古谷新一郎，白　京訓．FOLFIRI導入後に腎機能障害が契機となり高アンモニア血症をきたした再発大腸癌に対してIRIS療法に変更し得た１例．日本大腸肛門病会誌　2015; 68: 534-7.
22）山村喜之，梅本一史，鈴木友啓，加藤航平，武藤潤，中西喜嗣，吉岡達也，村川力彦，大竹節之，大野耕一．5-FUに起因する高アンモニア血症による意識障害をきたした再発直腸癌の１例．日外科系連会誌　2015; 40: 933-7.