〔千葉医学　93：7～9，2017〕

〔症例〕　胃切除術25年後に発症したビタミンB_1欠乏に伴うWernicke脳症・脚気合併例

亀崎秀宏[1)]　朝比奈正人[2)]　畦元亮作[3)]　今井雄史[1)]
坂本大[1)]　大山広[1)]　岡村大樹[4)]　中川宏治[4)]

（2016年7月26日受付，2016年8月8日受理）

要　旨

Wernicke脳症および脚気は，現在では，アルコール依存症，偏食，妊娠悪阻，ビタミンB_1を含まない点滴使用などの限られた条件下で発症し得る病態と考えられている。今回我々は，胃切除術25年後に発症したビタミンB_1欠乏に伴うWernicke脳症・脚気合併例を経験した。症例は65歳女性。下腿浮腫，食欲不振，めまい，歩行障害を認め，他院で大球性貧血を指摘された。ビタミンB_{12}を投与されるも症状の改善を得ず，当院入院となった。神経内科の診察を経てWernicke脳症・脚気の診断となり，ビタミンB_1が投与され事なきを得た。胃切除後のビタミン欠乏に関する理解度についてアンケート調査を行ったところ，測定するべき項目にビタミンB_1を挙げた者の割合は，消化器内科勤務医16.7%，外科勤務医7.7%，開業医9.8%と十分とは言えない結果であった。診断・治療の遅れはKorsakoff症候群や死亡等の重篤な転帰に至ることもあり，更なる知識の普及が望まれる。

Key words: 胃切除術，Wernicke脳症，ビタミンB_1，チアミン，脚気

Ⅰ．緒　言

Wernicke脳症および脚気は，アルコール依存症，偏食，妊娠悪阻，ビタミンB_1を含まない点滴使用などで，ビタミンB_1欠乏を来すことで発症する。胃切除後の吸収障害に関しては，ビタミンB_{12}欠乏による大球性貧血に関しては広く知られているが，今回我々は，胃切除術25年後に発症したビタミンB_1欠乏に伴うWernicke脳症・脚気合併例を経験したので報告する。

Ⅱ．症　例

【患者】65歳女性。
【主訴】下腿浮腫，食欲不振，めまい，歩行障害。
【既往歴】40歳時に胃癌に対して胃全摘出術が

[1)] 東金九十九里地域医療センター東千葉メディカルセンター消化器内科
[2)] 東金九十九里地域医療センター東千葉メディカルセンター神経内科
[3)] 国保直営総合病院君津中央病院消化器科
[4)] 東金九十九里地域医療センター東千葉メディカルセンター外科
Hidehiro Kamezaki[1)], Masato Asahina[2)], Ryosaku Azemoto[3)], Yushi Imai[1)], Dai Sakamoto[1)], Hiroshi Ohyama[1)], Daiki Okamura[4)] and Koji Nakagawa[4)]. A case of Wernicke's encephalopathy complicated by beriberi 25 years after total gastrectomy.
[1)] Department of Gastroenterology, Eastern Chiba Medical Center, Togane 283-8686.
[2)] Department of Neurology, Eastern Chiba Medical Center, Togane 283-8686.
[3)] Department of Gastroenterology, Kimitsu Chuo Hospital, Kisarazu 292-8535.
[4)] Department of Surgery, Eastern Chiba Medical Center, Togane 283-8686.
Phone: 0475-50-1199. Fax: 0475-50-1356. E-mail: ugn29814@yahoo.co.jp
Received July 26, 2016, Accepted August 8, 2016.

施行された。

【嗜好】アルコール摂取なし。偏食なし。

【現病歴】1カ月前より徐々に下腿浮腫，食欲不振，めまい，歩行障害を認め，他院で大球性貧血を指摘された（RBC $303\times10^4/\mu$L，Hb 10.4 g/dL，MCV 104 fL）。ビタミンB_{12}を投与されるも症状の改善を得ず，精査加療目的に当科紹介となった。食事はお粥を少量摂取できるのみであり，入院となった。

【主な血液検査所見】総蛋白4.8 g/dL，アルブミン2.2 g/dL，RBC $313\times10^4/\mu$L，Hb 10.2 g/dL，MCV 98.1 fL，Fe 23 μg/dL，ビタミンB_{12} 693 pg/mL，葉酸5.4 ng/mL。

【現症】入院2日後，当院神経内科に診察を依頼した。主な身体所見は以下の通りであった。やや傾眠傾向。注視方向性水平性眼振。四肢の運動失調。四肢の明らかな筋力低下は認めず。四肢の腱反射減弱。両下肢痛覚鈍麻。

【経過】ビタミンB_1欠乏に伴うWernicke脳症・脚気が疑われたため，全血総ビタミンB_1濃度測定をオーダーするとともに，ビタミンB_1の点滴静脈注射を開始した。頭部MRIではFLAIR像にて中脳水道周囲，小脳虫部上面に左右対称性の高信号域を認め，Wernicke脳症に一致する所見であった（図1）。その後，自覚症状は速やかに軽快し退院となった。後日判明した治療前の全血総ビタミンB_1濃度は17 ng/mL（基準値24－66 ng/mL）と低値であった。

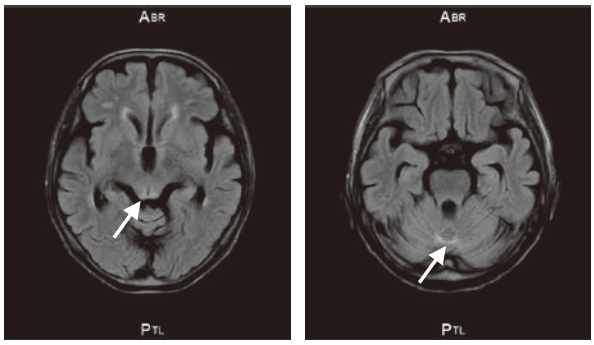

図1　頭部MRI（FLAIR像）

中脳水道周囲，小脳虫部上面に左右対称性の高信号域を認めた。

Ⅲ．考　　察

いわゆる脚気に関しては，食糧事情の豊かではなかった時代に，ビタミンB_1を含まない精米された白米が普及したことで流行した。戦後の食糧事情改善で患者数は減少し，現在では，アルコール依存症，偏食，妊娠悪阻，ビタミンB_1を含まない点滴使用などの限られた条件下で発症し得る病態と考えられている。脚気の病態の中心は末梢神経障害（多発性神経障害，浮腫，心不全）である。病態が中枢神経に及ぶとWernicke脳症（意識障害，眼球運動障害，運動失調症状）やKorsakoff症候群（見当識障害，作話，記銘力障害，健忘）を呈するようになる。

ビタミンB_1の吸収に関与するチアミントランスポーターの発現は，肝＞胃＞十二指腸＞空腸＞結腸＞盲腸＞直腸＞回腸の順に多いとされる[1]。さらに，ビタミンB_1はアルカリ条件下で容易に分解されるため，胃手術後の患者においては吸収量低下を来しやすいと考えられる。さらに，生物学的半減期が9－18日とされるため，容易に枯渇し得る[2]。胃手術後のWernicke脳症の報告は，1982年にHaidら[3]が報告した肥満症に対する減量手術（胃ひだ形成術）後の報告が最初である。和文での報告では，1993年に沖野ら[4]が報告したイレウスに対する胃空腸吻合術後の報告が最初である。Koikeら[5]は胃切除術後の多発性神経障害17例のまとまった報告をしている。術後，発症までの期間は2カ月から39年までと幅があったとしている。胃切除術後の患者は潜在的なビタミンB_1欠乏状態にあると言え，食事摂取量が不十分となれば，術後どのタイミングでも発症し得るものと考えられた。

長期絶食患者の点滴にビタミン剤を添加することは広く普及している。最近ではビタミンB_1も一剤化された点滴注射薬も販売されている。ビタミンB_1を含まない点滴使用による医原的なWernicke脳症の発症は非常に稀になっているものと思われる。その一方で，脚気，Wernicke脳症の患者において，診断がつかずともビタミンB_1が添加された点滴が施行され，軽快している症例もあるものと思われた。また，十分量のビタミンB_1が投与されずに慢性的に経過してしまう

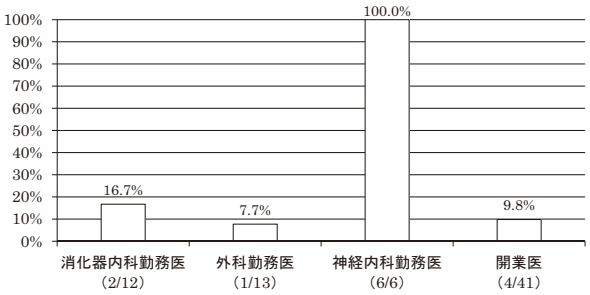

図２　胃切除後のビタミン欠乏に関して測定するべき項目にビタミンB_1を挙げた者の割合

ことも危惧される。ビタミンB_1の栄養状態の評価には，全血を試料とした総ビタミンB_1濃度の測定が行われる。赤血球ビタミンB_1濃度が組織蓄積量を反映するからである[6]。凍結保存血液で測定する（冷蔵保存血清では測定できない）ため，ビタミン添加の点滴が開始され病態が修飾されてしまうと，診断・十分な治療の遅れにつながりかねない。

我々は，胃切除後のビタミン欠乏に関する理解度についてアンケート調査を行った。測定するべき項目にビタミンB_1を挙げた者の割合は，消化器内科勤務医16.7%（2/12），外科勤務医7.7%（1/13），神経内科勤務医100%（6/6），開業医9.8%（4/41）と十分とは言えない結果であった（図２）。診断・治療の遅れはKorsakoff症候群や死亡等の重篤な転帰に至ることもあり，更なる知識の普及が望まれる。

謝　辞

アンケート調査にご協力を頂きました，君津中央病院の先生がた，東金市，大網白里市，山武市，千葉市緑区，長生郡（白子町，睦沢町，長生村），茂原市，山武郡（九十九里町，横芝光町），八街市でご開業の先生がたに深く御礼申し上げます。

SUMMARY

Wernicke's encephalopathy and beriberi are pathophysiologies that can develop under limited conditions such as alcoholism, unbalanced diet, hyperemesis gravidarum, and intravenous drip without vitamin B1. We experienced a case of Wernicke's encephalopathy complicated by beriberi due to the lack of vitamin B1, which developed 25 years after a gastrectomy. A 65-year-old woman became conscious of leg edema, anorexia, dizziness, and ataxia. She was diagnosed with macrocytic anemia and was administrated vitamin B12 in another hospital. However, her symptoms did not improve, and she was admitted to our hospital. A neurologist gave her a diagnosis of Wernicke's encephalopathy and beriberi. Because vitamin B1 was administered smoothly, she was cured without any aftereffects. Results from a questionnaire survey showed that only 16.7% of gastroenterologists, 7.7% of surgeons, and 9.8% of general practitioners understood this pathophysiology. A delay in diagnosis or treatment of Wernicke's encephalopathy complicated by beriberi may lead to serious outcomes such as Korsakoff's syndrome or death. Therefore, it is desirable to further disseminate knowledge regarding this pathophysiology among medical professionals.

文　献

1）Reidling JC, Subramanian VS, Dudeja PK, Said HM. Expression and promoter analysis of SLC19A2 in the human intestine. Biochim Biophys Acta 2002; 1561: 180-7.
2）Ariaey-Nejad MR, Balaghi M, Baker EM, Sauberlich HE. Thiamin metabolism in man. Am J Clin Nutr 1970; 23: 764-78.
3）Haid RW, Gutmann L, Crosby TW. Wernicke-Korsakoff encephalopathy after gastric plication. JAMA 1982; 247: 2566-7.
4）沖野惣一，坂尻顕一，福島功二，井手芳彦，高守正治．胃空腸吻合術が誘因と考えられたWernicke-Korsakoff syndromeの１例．臨床神経　1993; 33: 530-4.
5）Koike H, Misu K, Hattori N, Ito S, Ichimura M, Ito H, Hirayama M, Nagamatsu M, Sasaki I, Sobue G. Postgastrectomy polyneuropathy with thiamine deficiency. J Neurol Neurosurg Psychiatry 2001; 71: 357-62.
6）Pearson WN. Blood and urinary vitamin levels as potential indices of body stores. Am J Clin Nutr 1967; 20: 514-27.