千葉醫學會雜誌 第二部

第十二卷 第八號

昭和九年八月

綜　　說

【昭和9年4月26日受附】

哺乳兒期急性化膿性骨髓炎に就て

千葉醫科大學第一外科教室(主任 高橋教授)
醫學士 百瀬孝男

目次

1. 緒言
2. 臨床例
3. 臨床的考究
a. 原因及び發生機轉
b. 頻度
c. 病理解剖學的考究
d. 發生部位及び多發性
e. 症狀及び經過
f. 診斷及び鑑別診斷
g. 合併症，豫後及び治療
4. 總括
文獻
附圖及び說明

1. 緒言

骨髓炎に關する研究はかなり古くより行はれ其の文献枚擧するに暇なきも，特に哺乳兒期骨髓炎に就ての研究發表は西歐に於ても未だその數多しとせず。即ち Swoboda (1897) の發表以前に，Senn, Kormann u. Guilloud, A Steiner, Lindemann, Otto Soltmann 等の報告を見るも，大体に於て Swoboda の "Über Osteomyelitis im Säuglingsalter" なる發表が初期のものと思はる。其の後相當多くの報告ありて，最近に於ては Palew, Philip (1931) の "Osteomyetitis of gonococcus origin in an infant" なる1例報告あるも，吾邦に於ける文献は極めて少く，高木憲次 (1924) 2例，田村豐 (1928) 5例，三輪德寛 (1929) 2例，三木勇治 (1930) 2例 (以上は何れも股關節の骨髓炎に關する報告なり)，植村三春 (1929) 1例，松尾信吉 (1930) 1例，齋藤潔 (1931) 2例，計15例に過ぎず。此の如く Sängliugsosteomyelitis の報告例少きは此の疾病其のものゝ比較的稀なる爲と，哺乳兒が余りにも纖弱過ぎて骨髓炎の診斷つかざる中に死

乳兒急性化膿性骨髓

番號	患者	年齢	性	主訴	初診時診斷	診斷
1	玉田	11ヶ月	♀	高熱。左鼠蹊部疼痛性腫脹	左頸部及び左鼠蹊部淋巴腺炎	左大腿骨上端部骨髓炎
2	大竹	9ヶ月	♂	左下腿腫脹及び膿瘻	左腓骨々髓炎	同左
3	平山	1年2ヶ月	♀	左前膊腫脹及び膿瘻	左撓骨々髓炎	同左
4	伯耆原	1年1ヶ月	♀	高熱。右下顎部腫脹下	化膿性頸部淋巴腺炎。兼敗血症	下顎骨々髓炎
5	湯淺	4ヶ月	♂	右側臀部膿瘻。右下肢運動障碍	右大腿骨々頭部骨髓炎	同左
6	田中	1年	♂	左前膊膿瘻	左撓骨々髓炎兼左尺骨々膜炎	同左
7	加瀬	1年	♂	熱。左股關節部運動時疼痛	左臀部筋炎	左大腿骨上端部骨髓炎
8	大日方	1ヶ月	♂	左鎖骨部腫脹	左鎖骨々膜炎	同左
9	坂本	10ヶ月	♂	高熱。右側頭部瀰漫性腫脹	右側頭骨々膜炎兼軟部蜂窩織炎	同左

乳兒急性化膿性骨髓炎本邦症例

番號	報告者	患者年齢	性	發病部位	轉歸	後遺症
1	三輪	4歳	♀	左大腿骨頸部	全治	股關節脱臼
2	三輪	1年2ヶ月	♂	右大腿骨頸部	全治	〃
3	松尾	30日	♀	右上膊骨上端	全治	不詳
4	齋藤	1年10ヶ月	♂	右下肢骨	全治	無
5	齋藤	3日	不詳	左鎖骨	死	
6	三木	1年	♀	左大腿骨上端	全治	股關節脱臼
7	三木	不詳	不詳	大腿骨上端部	全治	〃
8	田村	10ヶ月	♂	〃	全治	〃
9	田村	不詳	不詳	〃	全治	〃
10	田村	不詳	不詳	〃	全治	〃
11	田村	不詳	不詳	〃	全治	〃
12	田村	不詳	不詳	〃	全治	〃
13	植村	3ヶ月	♂	肩胛骨	輕快	無
14	高木	1年	♂	大腿骨上端部	全治	股關節脱臼
15	高木	1年4ヶ月	♀	〃	全治	〃

炎自家症例　(百瀬)

發病部位	發病月日	誘因	膿培養	腐骨	經過日數	轉歸
左大腿骨上骨幹端部	6月1日	種痘	黄色葡萄狀球菌	粒狀數個	約4ヶ月	全治
左腓骨全体	6月1日	不明	同上	粒狀數個	5ヶ月	死
左撓骨全体	10月末	百日咳	同上	管狀(5cm)1個 礫狀 2個	7ヶ月	全治
下顎骨基底部	1月24日	感冒	雙球菌	長方形1個	3ヶ月	全治
右大腿骨々頭	1月8日	不明	黄色葡萄狀球菌	無	4ヶ月	全治(病的脱臼を殘し治療中)
左撓骨下端	11月初旬	不明	不明	無	不明	輕快
左大腿骨上端部	7月末	感冒	不明	無	不明	輕快
左鎖骨肩峰側	9月中旬	不明	不明	長さ 2cm	3ヶ月	全治
右側頭骨	4月21日	不明	黄色葡萄狀球菌	無	2ヶ月	全治

の轉歸をとる場合と，主訴判然せざる爲不注意に過さるゝ場合とが原因するものならん。

抑々乳兒とは生後一，二ヶ月より滿1才位迄の幼兒を云ふものにして，かゝる幼兒期に於ける骨髓炎は後年期に來るものと全然別種のものには非ざれど，發育期にある乳兒の骨骼系統に多少の弱點，失調のあるべき事，病毒若くは外的障碍に對する感受性或は生活樣式の差違等に基く罹患因子の頻度的差異等が認めらる。即ち誘因，發病部位，經過，豫後等に特異性が認めらる。

最近5ヶ年間吾教室に於ける骨髓炎152例中，Säuglingsosteomyelitis 9例を經驗し，その病狀に特有の點あるを認めたるを以て爰にその症例を掲げ，先輩の文獻を參照して聊か卑見を述べ同好諸彦の御教示を仰がんとす。

僅々9例のみにては統計的觀察も不可能にして，その大多數慢性期に入りて來るもの多く，原因，既往症狀其の他精細なる事項に就き不明の點あるを遺憾とす。

2. 臨床例

第1例。患者。玉○房○　11ヶ月　♀　(1932年6月11日入院，7月18日退院)

主訴。高熱(39.5°C)。咳嗽。左鼠蹊部疼痛性腫脹。左頸部切開創。

既往歴。家族歴に特記すべきものなし。出産正常。榮養母乳及び牛乳，ラクトーゲン。麻疹未患。

種痘本年5月26日之を行ひ善感。

現在歴。去5月26日種痘を行ひたるに不善感なりしため6月1日再び接種す。夜に入り發熱，不機嫌となる。翌朝左顎下部に拇指頭大の發赤腫脹あるを認む。次第に增大し數日にして左顏半面より頭部にかけて瀰漫性腫脹と浮腫を來す。之と前後して左下肢の運動不充分となり左鼠蹊部に輕度の腫脹を認む。6月7日醫師の來診を受け，頸部淋巴腺炎の診斷の下に左頸下部に切開を受け大量の排膿を見たり。左鼠蹊部には冷濕布を施すも，体溫は依然として38°C乃至39.5°Cに稽留し咳嗽頻發となる。因りて6月11日當科を訪れ左顎下腺炎兼左鼠蹊部淋巴腺炎の診斷の下に直ちに入院す。

全身狀態。顏貌倦怠。意識明快。榮養極めて良好にして皮下脂肪組織良く發育す。舌白苔。咽頭部稍充血。下顎に切齒發生。扁桃腺著變なし。胸部器官に著變なし。胸部兩側に Rassel を聞く。咳嗽頻繁。ワ氏反應，ビルクェ氏反應共に陰性。膿：黃色葡萄狀球菌。

局所々見。左側顎下部に長さ約1cmの切開創ありて淋巴性液分泌す。その周圍は瀰漫性に腫脹するも皮膚變色なし。

左鼠蹊部より大腿部にかけて瀰慢性腫脹ありて淋巴腺の腫脹せるを觸る。壓痛あれど發赤波動なし。左脚は股關節にて幾分屈折し外轉位をとり運動せず。他動的に屈伸可能なれど疼痛あるものの如く Gewalt を要す。

臨床診斷。左顎下腺炎兼左鼠蹊部淋巴腺炎。

經過。6月11日。入院。上述の如き全身狀態と局所々見。夕刻39.2°C。

6月12日。体溫依然として下らず（39.4°C）顎下部切開創の分泌少量。咳嗽强度頻繁。右肺に Rassel を聞く。肺炎の疑にて胸部のレ線像撮影。右肺門部淋巴腺腫脹ありて右側横隔膜陰影は明瞭を缺く。同時に左股關節のレ線撮影を行ひしが著變を認めず（第1圖參照）。即ち高熱は胸部疾患及び左鼠蹊部淋巴腺炎によるものと推意して胸部に溫濕布を施し母血液5ccを臀筋內に注射し，更に辛子濕布をも試み，左鼠蹊部には Ichthyol 濕布と氷囊を施す。

6月13日。体溫下降す（37.5°C）。右肺前部に濕性囉音を後部に濁音を聞く。溫濕布を持續す。左顎下部及び左鼠蹊部著變なし。

6月14日。著變なし。

6月15日。朝38°C 11時39.6°Cに上昇。胸部所見前日と大差なし。他も同樣。

6月16日。体溫37.5°C乃至38.8°C。左鼠蹊部の腫脹稍增大す。

6月17日。体溫37.6°C–39.4°C。胸部所見輕快せるも左鼠蹊部の硬結增大し，左脚は自動的には勿論他動的にも動かし得ず。發赤波動は未だ著明ならず。

6月18日。鼠蹊部硬結增大し波動を觸る。よりて午後左大腿上部內側部に約3cmの切開を加へ3cmの深さに達して淡黃色濃厚なる膿大量に排泄さる。膿瘍腔は5cm位の深さに達す。ヨードフォルムタンポンを施す。

6月19日。体溫37.4°C–37.8°C。切開孔よりかなり大量の膿排泄あり。胸部所見良好となり咳嗽時々。

6月20日－6月26日。著變なし。膿量稍減少す。

6月27日。体溫37.3°C–37.7°C。膿は漿液性となる。消息子にて膿瘍腔底を探るに粗雜なる骨面を觸る。レ線像に依れば左大腿骨々幹部の骨膜肥厚は上⅓の個所に著明にして，之より骨端に近き部位は骨粗鬆著明に現れ斑狀の骨組織を示す。骨頭核及び骨端は冒されず（附圖第2圖參照）。爰に始めて左側大腿骨急性化膿性骨髓炎の診斷を得。

6月28日－7月8日。体溫37°C–37.4°C。切開創次第に縮小し膿量減少す。

7月9日－7月12日。著變なし。

7月13日。レ線像撮影。左大腿骨上骨端に近く骨幹部は破壞せられて骨膜の肥厚化骨著明にして，骨幹中央部に迄及ぶ。骨頭核及び骨端は未だ依然として侵されず正常位を保ち，髀臼もよく發育す（附圖第3圖參照）。

7月18日。体溫平熱となり切開創は小瘻孔を形成して少量の漿液性分泌物を見るのみ。左股關節の機能は障碍されず。患者家族の希望により退院を許し地方醫に通はしむ。

退院後の經過。退院後數週にして瘻孔より小腐骨を自然に排出し瘻孔は閉鎖し，誕生日（8月半ば）（1932年）には起立す。最近兩親よりの報に依れば，今年（1933）2月迄膿瘻ありしがその後全く健康となり歩行も全く正常なりと云ふ。

第2例　患者。大○茂　9ヶ月　♂（1932年9月19日入院，10月25日退院）

主訴。左下腿腫脹及び膿瘻。

既往歷。家族歷。同胞4。長姉9歲の時右下腿骨髓炎を罹患せし他特記すべきものなし。兩親健在。出產正常。榮養牛乳。種痘，麻疹未患。

現在歷。母の陳述に依れば，外傷，濕疹，感冒其の他傳染病等何等誘因なくして本年（1932年）6月1日，突然左下腿の外側に皮膚紅潮と腫脹現る。瀰慢性腫脹は足背に迄及び波動著明。熱感ありたれど計らず。醫師を訪ひ冷濕布を施行せらる。6月8日該腫脹は外踝の上部にて自然に皮膚に破れ多量の排膿ありたり。爾後膿量次第に減少すると共に腫脹も去り該部に2膿瘻を殘す。9月11日再び同所に腫脹發赤を來し醫師の診察を受け試驗穿刺によりて膿を認めたり。爾後引續き治療を受けたるも治癒捗らず。よりて9月19日當科を訪ひ直ちに入院す。

全身狀態。顏貌正常。體格虛弱。榮養狀態不良。体重5.93 kg。皮膚正常，呼吸50，腹式。脉搏90，正規。体溫37.3°C，食慾正常。舌清淨。咽頭變化なし。胸部腹部器官に變化を認めず，其の他左下腿を除く各肢に異常なし。尿，便所見に特記すべきものなし。

血液所見。血色素量76%（Sahli）赤血球數378万。白血球數11,100。白血球種類。淋巴細胞の增加（58%）を示す他著變なし。

局所々見。左下腿は足關節附近にて多少腫脹し，外踝の前上部に2陳舊性膿瘻並び濃厚なる黃白色の膿少量を排泄す。其の周圍の皮膚は浮腫ありて暗褐色を呈し雞卵大の硬結あり。瘻孔より消息子にて粗雜なる骨を觸る。

レ線像所見。左腓骨は骨膜肥厚して健康側の約3倍の太さとなり，高度の變形を示す。陳舊なる元腓骨は化骨せる該骨膜に圍まれて僅にその陰影を留め，兩骨端は破壞せられて粗雜なる陰影不鮮明となる。脛骨は正常。

臨床診斷。左腓骨化膿性骨髓炎。

經過。9月19日入院。

9月21日。2ヶの陳舊なる膿瘻を連れて切開を施し，病竈內の柔軟肉芽を掻爬して少量の綠黃色の膿を得たるも腐骨未だ完成せず，Jodform gaze を挿入して手術を了る。

9月27日。切開創より小腐骨の自然排出あり。膿殆ど出ず。

9月28日。米粒大の腐骨と少量の膿排出あり。

10月4日。排膿殆ど無し。

レ線像撮影。左腓骨影像は大体先のものと著變なきも，上骨端に近き骨幹部位に大豆大の圓形の透明斑著明となり中に砂狀の腐骨あり。骨幹兩側の陰影は鮮明なれど兩骨端は不鮮明となる（附圖第4圖參照）。

10月7日－10月20日。体溫は平熱を續け，切開創は縮小して瘻孔を形成し排膿減少す。

10月21日。レ線像撮影。左腓骨の像先に撮影せるものと大体同し，唯上骨端附近の透明斑（骨膿瘍陰影）は不鮮明となる（附圖第7圖參照）。

第3例　患者。平〇千〇　1歳2ヶ月　♀（1933年3月13日入院，3月27日退院）

主訴。左前膊の腫脹及び膿瘻。

既往歴。同胞7，中4人健在。1人早産にて死去。1人生後數日にして破傷風にて死去。その他家族歴に特記すべきものなし。

出産正常。榮養母乳。種痘昨年施行善感。痲疹昨年罹患。兩親は花柳病に罹りたることなし。

現在歴。1932年10月半ば頃より百日咳に罹患し居りしが，同月末に至り左前膊伸側に突然瀰漫性腫脹と發赤を生じ局所熱感あり。不機嫌にして熱ありたれど測らず。醫師を訪ひ濕布を施されたるも，數日にして撓骨側前$\frac{1}{3}$の部位に自然に破れて大量の膿を排出す。他の醫師を訪ひ骨髓炎の診斷の下に切開を受け爾後受療，全身狀態は良好となりしも膿瘻の治癒捗らず。よりて3月13日當科を訪ひ入院す。

全身狀態。顏貌正常なれど不機嫌。榮養狀態不良。皮膚正常。脉搏120正規。体溫37.5°C。咳嗽時々。鼻加答兒。耳，眼，著變なし。食慾普通。舌，白苔。下顎に切齒發生。扁桃腺腫脹なし。咽頭多少紅潮。胸部及び腹部器官に著變なし。尿，便所見に異常なし。

兩親血液ワ氏反應陰性。ピルクェ氏反應陰性。

局所々見。左側前膊は全体としてかなり高度に腫脹し皮膚赤褐色を呈し手背に及ぶ。又撓骨側に稍彎曲位をとり，肘關節及び腕關節には機能障碍ありて屈伸不能なり。前膊撓骨側中央部及び内踝附近伸側に各々小なる陳舊性膿瘻あり。後者よりは多量の汚穢黄白色の濃厚なる膿を排泄し柔軟肉芽增殖す。その周圍は浮腫性に腫脹し，兩瘻孔間には拇指頭大の波動部位ありて指壓を加ふれば下部の瘻孔より排膿あり。

膿培養により黄色葡萄狀球菌及び連鎖狀球菌を得。

レ線像所見。左撓骨は極めて高度なる肥大變形を示して原形を留めず。兩骨端部の肥大特に著しく，骨幹中央部には比較的大なる透明斑彎入するを認め中に長管形の腐骨陰影を認む。尺骨は撓骨側に輕度の骨膜肥厚を認むるも他に變化なし，撓骨下端骨頭核未だ出現せず（附圖第6圖參照）。

臨床診斷。左側撓骨化膿性骨髓炎。

經過。3月13日入院。

3月14日。腐骨摘出術を行ふ。即ち左前膊の前$\frac{1}{3}$部位にある陳舊性膿瘻を切開し約5cmの長さの管狀腐骨を除去す。跡に大なる骨膿瘍腔を殘すも他に腐骨を觸れず。之の稍外側上部の波動性部位を切開し多量の排膿を見る。なほ最上部にある陳舊性瘻孔は柔軟肉芽を掻爬したるも膿を見ず，直接骨を觸れず。Jodform-Gaze を施し手術を了る。

3月15日。以後著變なく Rivanol 及び乾燥タンポンを用ひて次第に膿量減少し，切開創も縮小す。

3月27日。レ線像撮影。左撓骨の上下兩骨端部の肥大著しく中に小腐骨陰影を認むるも，骨幹中央部は灣入して大なる汚溝の像を示し，陰影は比較的均一にて腐骨陰影を見ず（附圖第7圖參照）。前膊の二瘻孔よりはなほ少量の排膿あるも，家族の希望を容れて退院せしめ時々外來を訪はしむ。

退院後經過。4月24日。瘻孔は縮小せるもなほ少量の排膿あり。消息子にて探るに骨は柔軟なる肉芽に被はれて觸れず。

5月9日。依然として排膿止まず。

レ線像撮影。3月27日撮影のものに比し撓骨の化骨進み陰影濃厚となり輪廓鮮明となる。兩骨幹端部の肥厚やゝ減少し中に小なる腐骨陰影を認む。尺骨に異常なし。撓骨下端骨核出現す（附圖第8圖參照）。陳舊性瘻孔を掻爬して切開を加へ，二，三の小腐骨片を除去す。

6月15日。2瘻孔未だ閉鎖せず少量の濃厚なる膿汁を見る。レ線像撮影。左撓骨下$\frac{1}{3}$部位にありし

小腐骨陰影は消失し居れど，下端の陰影粗雜にして上⅓部位に小腐骨陰影を認む（附圖第9圖參圖）。

6月17日。地方醫にて治療中豌豆大の骨幹端の腐骨と思はるべきものを自然排出す。爾來膿量減少し瘻孔は次第に乾燥縮小して，7月19日外來を訪れし折は殆ど完全治療を見る。

6月19日。レ線像撮影に依れば撓骨は前の變形肥大は殆ど完全に消失して，正常に近き太さと構造を現すに至る（附圖第10圖參照）。

第4例。 患者。伯○原○喜。1年1ヶ月　♀　（1933年1月27日兒科入院，2月10より當科外來）

主訴。高熱。痙攣的發作。右顎下部腫脹。

既往歷。同胞なし。家族歷に他に特筆すべきものなし。出產正常。榮養母乳。種痘善感。麻疹未患。父母花柳病否定。昨年（1932年）11月頃消化不良ありて痙攣的發作2回あり。其の他に疾患なし。

現在歷。1月24日。輕度の咳嗽噴嚏ありて感冒の如き狀態なりき。食慾減退。夕刻8時頃牛の吠聲に驚き急に痙攣發作を起し約10分間續く。便通は朝正常便1回ありしも，夕刻2度目の便通ありて稍綠色の下痢便あり。熱ありたるも測らず。夜11時頃迄に前述の如き發作數回あり。兒科醫を訪ひ浣腸を受く。

1月26日。体溫39°C。不機嫌。食慾不進。嘔吐なし。晝頃頸部と臍部に發赤現る。夕刻痙攣的發作2回あり。便通に異常なし。翌27日本院兒科を訪ひ直ちに入院す。

全身狀態。熱性顏貌。意識明瞭。体格中。榮養良。頸部腹部，背部，下肢に赤き發疹無數にあり。呼吸困難なし。脉搏138，正規，緊張す。体溫40.3°C。睡眠食慾共に障碍さる。便。綠黃色粘液性。口唇濕潤なれどチアノーゼあり。舌，輕度の白苔。扁桃腺兩側腫脹す。胸部及び腹部器官に著變なし。眼，耳，鼻に著變なし。

局所々見。右側顎下腺高度に腫脹し，同所の皮膚に拇指頭大の發赤あり。多少の壓痛ありて輕度の頸部强直あり。臍部に發赤ありてその部は輕度に膨隆す。全身に麻疹樣の發疹あり。

尿所見。著變なし。便所見，粘液性綠黃色。

血液所見。血色素69%（Sahli）。赤血球數4140。

白血球數16.100。白血球%に著變なし。

臨床診斷。化膿性頸部淋巴腺炎兼敗血症の疑。

兒科入院中經過。初め急激に高熱（40.3°C）及び痙攣的發作を以て始まり，便の性質などより推意して中毒を思はしめしも入院以來中毒症狀更になく，右頸部及臍窩部の發赤は丹毒樣なりしも蔓延の狀態異る。又全身の麻疹樣發疹は熱型よりして敗血症を思はしめしも，血液培養陰性にして沈降速度も正常なりき。血液像は多少の左旋及び白血球增多を示すも，之は頸部淋巴腺炎より來りしものと考へらる。2月1日前頸部に切開を行ひて多量の排膿あり（膿に Diplokokken を證明す）てより体溫下降し，全身狀態も良好となる。よりて右顎下部急性化膿性淋巴腺炎兼輕度の敗血症の診斷をつけて退院せしめられ，2月10日當科外來を訪はしむ。

其の後の經過。2月10日。始めて當科外來を訪ふ。全身狀態正常。右側顎下部腫脹高度。波動著明。穿刺を行ひて膿を得。頤下部に拇指頭大の淺き陳舊切開創あり。肉芽貧血性にして柔軟。少量の排膿ありて創緣掘鑿す。午後治療を續けたるも肉芽依然として柔軟にして排膿止まず。

4月3日。（切開以來約2ヶ月目）。切開創は縮小して瘻孔を形成しなほ少量の排膿あり。瘻孔より消息子にて骨膜剝離して粗雜なる骨面を觸る。爰に始めて下顎骨化膿性骨髓炎の診斷を得。

4月12日。レ線像撮影。側面像にて頤下部に小なる腐骨陰影を認め瘻孔より之を觸る。よりて同所に切開を施して腐骨（大さ1.5 cm × 0.5 cm × 0.5 cm）を得たり。爾後創傷治癒順調にして約2週間にして完全に閉鎖す。其の後5ヶ月になるも何等の變化を認めず。

第5例　患者。湯○雅○。4ヶ月　♂　(1933年4月17日入院，5月11日退院)

主訴。右側臀部膿瘻。右下肢運動障碍。

既往歴。父母健在。母方祖父母共に腦卒中にて死去。同胞2人。姉4歳にて健康。

出産(1932年12月26日)足位。榮養母乳。種痘未接種。

麻疹未患。父母花柳病否定。家族に結核性疾患其の他遺傳を認めず。

現在歴。1933年1月8日(生後2週目)何等誘因と思はるゝものなく突然發熱し(38°C)，內科醫の來診を乞ひて治療を受け，翌日は解熱したるも二，三日の後再び發熱す。爾後弛張熱續く。2月6日に至り体溫は40°Cに達し同時に右脚運動せざるを認め，外科醫の來診を乞ふ。以下同醫師の談によれば次の如し。右股關節部に發赤，腫脹は著明ならざりしも，右脚を動かせば股關節部疼痛あるものゝ如く激しく啼泣す。右臀部にて試驗的穿刺を行ひしに濃厚なる黃白色の膿を得たり。膿には葡萄狀球菌を證明せりと云ふ，翌日同所に切開を施し排膿を計りしに，消息子にて骨膜剝離せる大腿骨を觸れ爰に於て骨膜炎の診斷を得たりと云ふ。約2週間の後膿漏溜するを以て，前切開創の外側に對孔を設置しレ線像を撮影す。右大腿骨々幹端より骨幹中央部にかけて骨膜肥厚して骨鬆粗を示す，骨頭核は已に消失するを見る。因に骨頭核は破壞排泄せられたるものゝ如し。爾來体溫も平熱となり，全身狀態良好となりて股關節部の疼痛も去りたるものゝ如く右脚を運動す。腐骨形成の模樣もなく次第に創傷縮小せるも，膿瘻の治癒捗らざるを以て4月17日當科を訪ひ入院す。

全身狀態。顏貌平靜。榮養良好。皮膚正常。脈搏100正規。体溫36.3°C。鼻汁少量。口腔內に異常なし。腦部腹部器管に著變なし。

尿便所見。異常を認めず。血液所見著變なし。

局所々見。右大腿は外轉外旋位をとり大轉子より前部にかけて輕度の腫脹あれど，發赤熱感なし。大轉子に相當する個所に赤き手術瘢痕ありてその外側に約4cmの陷沒せる陳舊切開痕ありてその中央部に瘻孔あり。少量の漿液性分泌物を見る。消息子は約1cmの深さに入り骨面上の肉芽組織を觸る。右股關節には輕度の强直あり伸展位をとりて屈曲，外旋，內轉共に充分ならず。膝關節の運動は障碍なし。

レ線像所見。右大腿骨々頭核は消失してその陰影を認めず。骨幹部兩側の骨膜肥厚著明にして中間節に近き骨幹部には透明斑あり。骨幹端軟骨の肥厚も著明。髀臼は健康側に比して稍々小にして，髀臼蓋にも輕度の鬆粗を見る。骨幹端部は髀臼より稍々外方に脫出して半脫臼の像を示す。腐骨陰影は之を認めず(附圖第11圖參照)。

診斷。右大腿骨々端部急性化膿性骨髓炎。

經過。4月17日入院。

4月19日。瘻孔よりの排膿殆どなくその周圍多少赤く濕潤するのみ。Lysol浴を行ふ。

4月24日。レ線像撮影。前のものと比較するに著變なし。右大腿は股關節にて約直角迄屈曲するを得れど，それ以上に屈曲すれば疼痛あるものゝ如く抵抗あり。伸展は充分可能なれど右脚はかなり高度に外轉す。

5月11日。瘻孔及び其の周圍の糜爛は治癒す。右脚自働的によく運動すれど脚位は前日と變なし。

レ線像撮影。先のレ線像と大差なきも骨幹部の鬆粗は消失し現在炎衝症狀を認めず(附圖第12圖)。家族の希望により後日改めてGips繃帶をなす事を約して一時退院せしむ。

其の後の經過。9月21日。來院。榮養優良。右臀部の2瘢痕ありて，その大轉子の部位にあるものは骨に直接癒着す。背位にて右脚は外轉外旋位をとり自働的に良く運動するも，股關節に於ける屈曲及び外旋は入院中と大差なし。未だ起立するに至らざれどよく匍匐す。

X線像撮影。右大腿骨々端核は全く消失して影なし。殘されたる骨幹端は陰影比較的鮮明にして著

變なきも，外方に脱臼し髀臼腔は健康側に比して稍々小なり。

全身麻醉の下にて右股關節に Lorenz'sche Fixation を行ふ。

第6例　患者。田○弘　2年　♂　(1928年12月6日入院，12月12日退院)

主訴。左前膊の陳舊性膿瘍。

既往歴。家族歴に特記すべきものなし。

出産正常。榮養母乳，種痘善感，麻疹未患，全く健康。

現在歴。1928年11月初旬何等の誘因なくして突然發熱と共に左腕關節附近に腫脹を來す。皮膚正常なれど疼痛あるものゝ如く左手を動かさず。採療治に通ひたるも効なく一時消退せる腫脹再び高度となり，11月25日皮膚發赤す。よりて醫師を訪れて切開を受け多量の排膿ありたりと云ふ。爾後引續き治療を受け居りたるも骨に變化ある旨を聞き12月3日當科に送らる。

全身狀態。顏貌正常。榮養中等度。体溫36.6°C。食慾良。胸部，腹部器官に異常なし。

局所々見。左前膊伸側腕關節附近撓骨側に瀰漫性腫脹ありて，皮膚赤褐色に着色し，小切開創ありて漿液性膿を排出す。壓痛あるものゝ如し。腕關節及び指の機能障碍なし。

レントゲン所見。(12月3日撮影)

左撓骨下端に近く骨膜肥厚著明にして該部の骨髓は陰影濃厚となり，骨膿瘍を思はしむ。骨端及び骨端核は之を認む。なほ該部に相對する尺骨の部にも骨膜剝離して骨膜炎の像を呈する所あり(附圖第13圖參照)。

臨牀診斷。左撓骨々髓炎兼尺骨々膜炎。

經過。12月7日。陳舊創を切開したるに，鬱滯したる水樣分泌液排除さる。撓骨下端附近の骨膜は剝離し柔軟なる肉芽附着す，よりて之を搔爬したるも腐骨は出でず。Flumejodin ガーゼをタンポンして手術を了る。

爾後次第に腫脹は減退し，1週後には手術創も次第に治癒の傾向を示す。よりて家族の希望を容れ退院せしめて地方醫に通はしむ。

第7例　患者。加○實。滿1才　♂　(1929年8月4日入院，9月12日退院)

主訴。左股關節部の運動時疼痛。熱(38.2°C)。

既往歴。家族歴に特記すべきものなし。

出産正常。榮養牛乳。種痘1回善感。麻疹未患。平生健康。其の他特筆すべきことなし。

現在歴。何等の誘因と思はるゝものなくして約1週間前より左脚は膝關節にて屈曲位をとり，伸展せしめんとするに泣啼して疼痛あるものゝ如く，又股關節にて旋轉せしめんとするに激痛あるものゝ如し。よりて本院を訪ふ。

全身狀態。容貌正常。榮養中等度。呼吸正常。脈搏120。緊張。体溫38.2°C。便通每日1回。口腔著變なし。胸部，腹部の器管に異常なし。血液所見にて白血球增多(13,000)ある他尿便に著變なし。

局所々見。左脚は膝關節及び股關節にて屈曲位をとり，他動的に伸展しうるも相當强力を要す。左脚を外旋するに股關節部に疼痛あるものゝ如し。左臀部大轉子附近に瀰漫性腫脹ありて輕度の局部熱感あるも發赤はなし。又腸骨窩にも異常なし。

レントゲン所見。7月29日外來にて撮影のものによれば骨に著變を認めず。

診斷。左臀部筋炎。後　左大腿骨頸部骨髓炎。

經過。外來にて筋炎の疑の下に切開を施し排膿ありたるも解熱せず，よりて入院し引續き治療を行ひたるも排膿思はしからず，熱は38°C-378°C，よりて8月12日再び左股關節部のレントゲン寫眞を撮影し

たるに，骨幹端部破壞せられたる不鮮明なる骨膜炎の像を見る。こゝに於て診斷は左大腿骨頸部骨髓炎となる。翌日（8月13日）再び切開を行ひ濃厚なる膿排泄ありたり。Trypaflavin Tampon を用ふ。爾後体温は36.3°Cに迄降下し全身狀態も一時良好となりしも，9月5日に至り39.5°Cに迄上昇し約1週間持續す。9月10日。レントゲン寫眞撮影。左大腿骨々幹端はかなり高度に破壞せられて骨端核も陰影不鮮明となり，骨幹に沿ひて骨膜の剝離著明に現る（附圖第14圖參照）。家族の都合にて退院し爾後外來に通院したるもかなり長き間瘻孔塞らず。

第8例　患者。大○方○。1ヶ月。（1930年9月27日入院，10月14日退院 / 1930年11月4日再入院，11月15日退院）

主訴。左鎖骨部腫脹。

既往歷。家族歷に特記すべきものなし。出產正常。榮養母乳。種痘未接種。麻疹未患。兩親に花柳病なし。

現在歷。約10日前より風邪氣なりしが二，三日して左鎖骨部に發赤，熱感及び輕度の腫脹現れ次第に增大す。不機嫌となりて啼泣し夜も睡眠せず。体溫38.6°Cあり。よりて9月27日當科を訪ひ直ちに入院す。

全身狀態。顏貌正常。榮養良好。皮膚正常。脉搏120正規。緊張す。体溫37.2°C。食慾良。便通1日3回。性狀著變なし。白舌苔。扁桃腺，咽頭部に變化を認めず。胸部腹部器官に異常なし。

局所々見。左側鎖骨中央部に相當して胡桃大の瀰漫性腫脹あり。皮膚發赤し熱感波動あり。壓痛輕度なるものゝ如し。

レントゲン所見。左鎖骨は右に比しやゝ肥大し陰影鮮明を缺く。骨膜肥厚等著明ならず（附圖第15圖參照）。

臨床診斷。左鎖骨々膜炎。

經過。9月27日入院。直ちに該部に切開を施し黃白色，濃厚なる膿排泄ありたり。消息子にて粗雜なる骨面を觸る。爾後引續き入院して治療を續けたるも膿瘻を形成して容易に閉鎖せず。

10月7日。レントゲン撮影を行ひたるに左鎖骨は肥大して骨膜の一部肥厚するを見る（附圖第15圖）。瘻孔よりは淡き膿を少量排泄す。

10月14日。家族の希望により一時退院せしめ外來に通院せしむ。已に瘻孔周圍の發赤，腫脹はなく少量の漿液性分泌物を見るのみ。爾後外來にて治療を續けしも瘻孔治癒の傾向なし。

10月28日。レントゲン撮影を行ひしに，左鎖骨の胸骨側は正常の約3倍に肥大して粗雜にして不鮮明なる陰影を示し，肩峰側はその先端を柄とする肉叉狀の濃き陰影を示し前者に嵌入せるが如き像を示す。即ち腐骨形成を認む（附圖第16圖參照）。よりて11月4日再び入院して11月5日舊切開創を搔爬し約2cmの長さの腐骨を除去す。爾來膿減少し創傷閉鎖の傾向見えしため外來に通はしめ，遂に12月12日完全に治癒す。

12月9日のレ線像によれば左鎖骨は胸骨側に肥厚あるも陰影粗鬆なく，殆ど完全に治癒せる像を示す（附圖第17圖參照）。

第9例　患者。坂○義○。10ヶ月　♂　（1931年4月21日入院，4月30日退院）

主訴。1．右側頭部瀰漫性腫脹。2．高熱（39.0°C）

既往歷。家族歷。同胞4人。患者は末子。5才の姉現在麻疹に罹患中。他に特記すべきものなし。出產正常。榮養母乳。約5日前種痘を行ふ。麻疹未患。兩親花柳病否定。

現在歷。4月18日（4日前）何等の誘因と思はるゝものなくして右側頭部に瀰漫性腫脹生ぜるを認む。同時に發熱（39.0°C）ありて食思減退す。附近の醫師を訪ひ冷濕布を局部に施し，--兩日樣子を見たるも次第に增惡し，疼痛も激しきものゝ如く啼泣し機嫌惡し。昨日（4月20日）當科外來を訪ひ該部に切開

を受け多量の濃厚なる排膿を見たり。尙切開孔より骨膜剝離せる骨面を觸る。よりて骨膜炎の診斷の下に入院（4月21日）す。

全身狀態。顏貌多少浮腫性。意識明快。榮養良好。左上膊に種痘痂皮ある他異常なし。脉搏120正規にして緊張す。体溫38.0°C。睡眠及び食慾障碍さる。耳，鼻に著變なし。白舌苔。扁桃腺及び咽頭に變化なし。其の他胸部腹部に著變なし。

局所々見。右側頭部は瀰漫性に腫脹し，後は後頭部に前は右眼瞼部にかけて浮腫あり。その中央部右耳の約2横指上に約3cmの縱切開創ありて消息子にて骨膜剝離せる骨面を觸る。なほ該切開創下部には骨膜の下に濃厚なる灰白色の膿多量に潴溜す。腦症狀は之を認めず。

レントゲン所見。著變を見る能はず。

臨床診斷。右側頭骨々膜炎兼該軟部蜂窩織炎。

經過。4月21日入院，以來 Trypaflavin Tampon，濕性ガーゼタンポン等を用ひて排膿を計り，同時に創を中心に浮腫の部に冷濕布を施して氷嚢等を用ひたるに，數日にして腫脹は次第に減退し炎衝は輕快して膿量も減少す。

4月30日。膿分泌殆どなく創傷も示指頭大に縮小せるを以て退院せしめて外來に通院せしむ。

4. 臨床的考究

a. 原因及び發生機轉

一般骨髓炎に於けるが如くその發生機轉は多種多樣なり。即ち直接或は間接に種々の病原体が種々の經路を經て骨膜或は骨髓に達し，色々の條件の下に繁殖して爰に骨膜炎或は骨髓炎を起すものと考へらる。而して病原体侵入經路としては Lexer の示すが如く次の三經路が考へらる。

1. 開放されたる外傷，又は非無菌的手術創より直接侵入する場合。

2. 附近の化膿性疾病より隣接傳染する場合。例へば瘭瘡，蜂窩織炎，關節炎，顏窩の化膿性疾病，齒根骨膜炎等に續いて起る場合なり。

3. 血行性傳染。即ち病原菌が皮膚，口腔，腸粘膜，肺臟等より血管內に侵入し，骨髓或は稀に骨膜に達して其處に傳染する場合なり。

哺乳兒にありては 1. の如き場合は稀に見らるゝものにして，普通 2. 及び 3. の經路を採るものと考へらる。

爰に哺乳兒期に獨特の傳染經路として興味あるものは子宮內傳染なり。生後二，三週にして骨髓炎を起すが如き初生兒にありて，他に何等の誘因を認むる能はざる際に考へらるゝものにして，Elgart は次の如き例を報告せり。即ち產婦が姙娠7ヶ月の際急性僂麻質斯に罹患し，後4週にして早產せるも8日目に初生兒に膿疱生じ，第2週目には下腿の骨髓炎を起せりと云ふ。即ち之は母体の血行內を流れ居たる毒力弱き Streptokokken が，臍靜脉を經て胎兒に血行性傳染せるものと認むるものなり。

又 Swoboda は母乳が病原体を運搬せるものと考へらるゝ例を報告せり。生後3ヶ月の乳兒の母が急性傳麻質斯性關節炎に罹患したるに，乳兒に他に誘因と思しきものなくして突然骨髓炎を起せりと云ふ。

又生後臍帶より感染する塲合 (Placentarinfection) あり，(Senne, Lannelongue, Wardenne, Braquehaye)。即ち臍帶脱落後の傷創或はそれより擴がれる丹毒が感染源となる場合なり。Senne は胎兒が產道を通過する際に感染する場合ありと云ふ。

而して乳兒に於て最も多き菌侵入口は皮膚或は其の附近の化膿性疾病なり。d'Astros に依れば，乳兒の皮膚病殊に膿痂疹及び濕疹より骨或は關節に血行性傳染をなす事は稀に非ずして，かゝる際には普通 Staphylokokken (稀に Streptokokken 又はそれ等の混合傳染) なりと云ふ。Guilloud, Kormann, Rice, Allen G. Philip, Corliss は初生兒の乳房炎を，Soltmann, Lindemann, Braquehaye は接種膿疱を，Braquehaye は發疱膏創及び瘭瘡を，d'Astros は指髓の膿瘍を夫々乳兒の急性骨髓炎の感染門として認めたり。

尙ほ感染門として消化管及び呼吸器の炎症，例へば Angina，猖紅熱，胃腸加答兒，氣管枝肺炎等が報告さる。Mohr はかゝる疾病が極めて輕度なる際にも骨髓炎が起り得るものにして，又幼兒にて見逃し易き中耳炎も侵入門となると云ふ。

傳染に與る病原体としては一般骨髓炎に於けるが如く所有 Mikroorganismen が關與し得るものなれど，最も多きは Staphylokokkus pyogenus aureus にして，(Lexer, Salvatore, Rollo, Neumark u. a.) 次で Streptokokken 又は Staphylo. pyog. albus の混合傳染を見る場合あれど，Staphylo. pyog. albus 或は Streptokokken が夫々單獨に來る場合は稀なり。又極く稀に Pneumokokken, Typhus-u. Kolibazillen, Gonokokken, Influenza-u. Pneumobazillen 等の關與する塲合あり。而して Mohr, Lannelongue は初生兒に在りては Streptokokken の來る場合比較的多く，尠くとも後年者の骨髓炎の際よりは遙かに屢々見らるゝものなりと云ふ。即ち母の產褥病或は臍帶の化膿が主なる原因となるものなりと云ふ。

極めて稀に初生兒膿漏淋 (Blennorrhoea neonatorum) より Gonokokken の傳染を起せる例を報告するあり。最近 (1930) P. Palew は生後2週の乳兒に來りし淋菌性骨髓炎の1例を報告せり。而してその傳染經路は判明せず。助產婦の非無菌的處置によりしものならんと云ふ。

而して骨髓炎の誘因としては外傷を先づ第一に置くもの多くして，寒冷の影響等の廣義の外傷も亦その誘因となり得ると云ふ。又季節的關係ありと說く人あり，Vitamin C との關係を主張するあり。Wyschgorodskaja は 75% 迄は外傷による抵抗減少を主張す。即ち骨髓炎の多くの場合は骨髓の血流中に已に細菌が流れてゐて爰に外傷が加はる時，該部が Locus minolis resistentae (抵抗力減少部) となりて細菌集合繁殖して骨髓炎を起すと云ふ。然し乍ら初生兒或は乳兒期にありてはかゝる誘因は極めて稀に見るものなり，(Swoboda)。吾が例に於ても亦外

傷を誘因と認むるもの1例も見ず。

次に自家症例につきその原因及び發成機轉を研索せん。

第1例　玉田はその Anamnese 及び經過より案ずるに種痘接種後の顎下部及び鼠蹊部化膿性淋巴腺炎より來れるものにして，病原が接種創より血行中に侵入して淋巴腺炎を先づ起し，次で左大腿骨上端部に侵入して此の部を侵せるものと思惟するを得可し。而して菌は黄色葡萄狀球菌なりき。

第2例　大竹は母の陳述に依れば何等誘因を認めず，只家族歴中に長姉9才の折右下腿骨髓炎を患ひし事あるも母親健康にして，Elgart, Swoboda の說の如く母体より乳兒へ血行或は母乳による傳染と思惟する事困難なり。然れ共母親の氣の附かざる程度の些細な侵入門が，口腔粘膜或は皮膚にありしか，又は其の生活狀態よりして，出產時或はその後の初生兒の取扱が不潔なりし爲ならずやとも思惟せらる。何れにしても爰に判然たる傳染經路を證明する能はざるものなり。膿に葡萄狀球菌を證明す。

第3例　平山にありては發病當時既に百日咳に罹患し他に何等の誘因を認めず。即ち氣道よりの感染ありたるものと認む可きものにして，膿培養によりては葡萄狀球菌を證明せり。

第4例　伯耆原。病歴に依れば最初感冒の如き症狀ありて高熱を發し，頸部及び臍窩部に丹毒樣の發赤起り次で顎下部の淋巴腺炎を來して化膿するに至る。尙當時敗血症の如き症狀を呈せりと云ふ。爾後約3ヶ月にして始めて骨髓炎の症狀を證明し得たるなり。即ち最初感冒と思はれし時扁桃腺炎を起して次で顎下化膿性淋巴腺炎を併發し，遂に下顎骨の骨髓炎に迄到達せるものと思惟せらる。而して膿檢鏡に依りて肺炎菌樣の Diplokokken を證明せるも，詳細なる細菌檢査をなさゞりしを遺憾とす。

第5例　湯淺。生後2週にして何等の誘因と思はるゝものなく突然高熱を發し，後約1ヶ月にして右股關節部に腫脹を來せりと云ふ。當時の所見の詳細を知り得ざるも，多分最初の高熱は Angina の如きものありたるものと想像され，之が細菌侵入門となりたるものと考ふる事を得。尙出產は足位なりきと云ふ。即ちこゝに誘因となるべき素因を考へらる。膿培養に依りて葡萄狀球菌を證明せりと云ふ。

第6例　田中。病歴詳細を缺き原因不明なり，又細菌も不明なるを遺憾とす。

第7例　加瀨。本例に於ても原因，誘因共に不明なり。

第8例　大日方。病歴より案ずるに初め感冒ありたりと云ふ。即ち氣道よりの感染が考へらる。而して細菌の何たるかも不明なり。

第9例　坂本。發病前5日に種痘接種したる他何等の原因と思はるゝもの，及び誘因を認め得ず。即ち本例に於ては第1例に於けると同樣に，接種創を以て細菌侵入門と考へらるべきものなり。

b. 頻　度

滿1才迄の乳兒に於ける骨髓炎の頻度につきての見解は，人々に依りて異れど概して稀なるものゝ如し。Elgart は極めて稀有なりとなす。即ちかゝる乳兒期にありては Septische Infection (腐敗性傳染) によりて多くは早期に死の轉歸を取る爲なりとなす。又 d'Astros, Broca 等は近來比較的多く見ると云ふ。而して文献に徵するに比較的稀なりとなすもの多し。爰に特に乳兒期を分ちてなせる統計的觀察の發表未だなき爲數字的に其の頻度を云々する能はざるも，吾教室最近5ヶ年間の全骨髓炎例を見るに152例中9例，即ち5.92%の Säuglings-osteomyelitis を得たり。比較的稀なるものと云ひ得べし。

c. 病　理

一般骨髓炎に於けると同樣にして特に異れる點を認めず。初期に於ては骨膜及び骨髓その何れより發生するかにより其の趣を異にす。即ち原發性骨膜炎の際には初め骨膜の充血，浮腫，白血球浸潤を來して肥厚し，次で化膿を起し次第に骨膜下に集合して之を擡擧し骨膜下膿瘍を形成す。化膿は血管に沿ひて骨內部に入りて骨髓炎を起し，一方骨膜を透して進み骨の週圍に蜂窩織炎を起す。原發性骨髓炎にありては初め骨髓內に充血，溢血，浮腫，白血球浸潤を來し，爲に骨髓內の緊張即ち壓力著明となり爰に化膿を起して骨髓蜂窩織炎を起す。而して稀に化膿を起さずその儘吸收せられる事あり。多くの場合化膿を起して次第に擴大し，骨髓內の血管にも傳染を起して血栓を作り此處に細菌堆積して繁殖し骨の榮養を害す。又一方には化膿が Haver'sche Kanälchen を傳はりて骨表面に出で，骨膜下に集合して之を擡擧す。爰に於て骨は內外より膿に圍まれ且つ骨髓內の血栓によりて全く榮養を絕たれ，腐骨を形成するに至る。而して骨膜剝離及び骨髓蜂窩織炎の程度によりてその大さ及び形を異にするのみならず，全く腐骨形成を見ざる場合あり。而して乳兒期の骨髓炎に際しては大なる腐骨形成を見る事比較的少き樣思惟せらる。余之を案ずるに，乳兒期殊に生後日淺き初生兒にありては化骨未だ十分ならざる爲腐骨の大部分は膿により溶解さるゝものと思はる。

骨膜下膿瘍ある際に骨膜は反應的に肥厚し次第に化骨す。かくして爰に骨柩を形成する場合あり。又骨內の膿瘍が外に穿孔して汚溝を作る事あり。時に化膿が骨端線に及び之を破壞し，從って骨の成長に障碍を與ふる事あり。又直接骨端線を侵さずして其の附近にある時は之を刺戟して骨の成長著明となる。

d. 發生部位

一般骨髓炎に於けるが如く長管狀骨が短骨，扁平骨に比して發病率大なる事は諸家の認むる所にして實驗的にも研究さる。即ち短骨，扁平骨にありては長管狀骨に比して流入血量の少き事，靜脈竇の小なる事，終末動脈狀をなさゞる事等に因るものの如し。

而して Säuglingsosteomyelitis に就きては未だ統計的に觀察したる發表を見ざるも，大体

に於て一般骨髓炎に於けると同樣なる傾向を示すものゝ如し。即ち大腿骨に來る場合最も多く，次で上膊骨，撓骨，掌骨，指骨，蔫骨，脊椎骨に來る (Mohr)。自家症例に於ては9例中大腿骨3例，撓骨2例，他は腓骨，鎖骨，側頭骨，下顎骨各々1例宛なりき。又吾邦の報告例を見るに15例中大腿骨11例，上膊骨1例，下肢骨1例，鎖骨1例，肩胛骨1例にして，大腿骨に來るもの大多數を占む。外國文獻を見るに矢張大腿骨の例多く，上下顎骨々髓炎の例も比較的多く報告さる。

骨の發病部位は，一般骨髓炎に於ては長管狀骨の各骨に依りてその好發部位を異にするものにして，長管狀骨に在りては骨端線に近き骨幹端部に好發し，短骨及び扁平骨に於ては血管豐富なる海綿質部に好發すと云ふ (平野, Lexer, C. Garré u. Borchard)。而して大腿骨に於ては下端に發病する事最も多しと云ふ (三輪，大池，平野，Trendel, Haaga u. a.)。

爰に乳兒骨髓炎に獨特なるは Epiphyse が冒さるゝ事屢々にして，關節が同時に之に關與し而も關節强直を殘す事少き事なり (Swoboda, Mohr, Moltschanoff, Garré u. Borchard)。

而も大腿骨に於てその上端部の侵さるゝ場合多し。即ち本邦例11の大腿骨例は凡て上端部即ち股關節部に來りしものにして，股關節が同時に侵され所謂乳兒骨髓炎性股關節脫臼を起したる例なり。自家症例中の3例も亦大腿骨上端部に來れるものにして，中1例は股關節脫臼を起し1例は關節炎を起さず，他の1例は關節關與せるも脫臼の有無不明なるものなり。

多發性。Swoboda, Renz, Johana, Mohr, Trendel u. a. の諸氏は Säuglingsosteomyelitis の特徵の一つとして多發性を主張す。而して吾邦の症例を見るに多發性に來れるもの1例もなく，又自家症例に於てもかゝる例を見ず。僅か24例のみを以て前記者氏の說を反駁する能はざれ共，少く共本邦に於ては乳兒の多發性骨髓炎は極めて稀なるものと云ひ得可く，從って Säuglings-Osteomyelitis の特徵となし得可きものに非ずと思惟す。

e. 症狀及び經過

一般骨髓炎に於けるが如く次の如き3型に分つを得可し。

I. 輕症。　II. 中間症。　III. 重症。

I. 輕症。比較的毒力弱き連鎖狀球菌，葡萄狀球菌又は肺炎菌によるものにして始め高熱を以て始まり，時に惡寒ありて局所の疼痛現れ數日にして腫脹を來し次第に解熱す。全身症狀も比較的輕度にして時に化膿を起す事あるも，良好なる場合には腐骨を形成する事なくして數週間にて治癒す。又腐骨を作る場合には慢性型に移行するものなり。

II. 中間症。1回或は數回反復して惡感戰慄ありて高熱を發し，種々の熱症狀を現し次で患骨に激痛を發し，該部を動かし難く壓痛又著明なり。腫脹は始め著明ならざるも次第に著明となり局部の發赤，熱感を來し遂に附近に蜂窩織炎を起す。良好なる場合には腐骨形成を見ざる事あるも大低の塡合之を作り，膿瘍が外部に破れて排膿と共に解熱し全身狀態良好とな

る。幸運なる場合には腐骨も同時に排泄せられて治癒する事あれど，多くは自然に排泄せらるゝ事なくして膿瘻を作り長日月に亘り治癒せず。發病後 3–4 週にして分界線著明となり，次第に骨肥厚著明となり骨の變形を來す。

III．重症。突然惡寒戰慄を以て高熱を發し，全身症狀重篤にして，甚だしき時は昏睡，譫妄等の症狀を伴ひ，爲に局所の症狀を見逃す事あり。而して初期の最重要なる症狀は熱と共に罹患骨部の特發性疼痛及び壓痛甚だしき事なり。又骨の腫脹現れても之が化膿を起さゞる中に敗血症にて死の轉歸をとり，或は速かに化膿或は腐敗を起し膿毒症の症狀の下に數日にして死に至ることあり。本症は特に毒力强き連鎖狀球菌或は腐敗菌の混合傳染に因る場合多しと云ふ。

而して乳兒の骨髓炎に際してはかゝる重症の場合多く，その經過極めて急激にして多くは死の轉歸をとると云ふ人多し (Swoboda, Mohr, Trendel u. a.)。又 d'Astros は極めて緩慢なる經過をとれる例を報告す。即ち限局されたる骨腫脹ありて化膿せず自然に吸收さるゝ傾向の比較的多き所謂 Sklerosierende Osteomyelitis (硬化性骨髓炎) の例を報告せり。

自家症例にありては凡て中間症に屬する程度のものにして，發病當時夫々高熱及び局所の腫脹を主訴とせるものなり。而して患者は多く急性症狀 (即ち全身症狀) 去れば間もなく退院せる爲その經過を詳細に觀察する能はざるも，後日手紙にて照會し直接患者の來院を乞ひ得たるものあり，又地方醫の厚意によりその經過及び轉歸を知り得たり。之に依れば，稀に慢性に移行せるものあれど多くはより後年期に來るものに比して遙かに短き期間にて完全治癒に赴きたるものなり。而して又 Swoboda, Mohr, Trendel の說の如き重篤なる症狀の下に急激なる經過をとりて死の轉歸をとれる例なし。余の症例中死の轉歸をとりたるもの 1 例ありたれど，之は特別のものなり。即ち退院後醫師に通はず治療を怠り，而も不潔なる取扱の爲切開創より混合傳染ありて敗血症を起せるものゝ如し。なほ入院當時も生活狀態惡き爲か榮養極めて不良なりき。若し充分なる治療と充分なる榮養を與へられしならば，かゝる不幸なる轉歸を取らざりしものと思はれしものなり。

爰に興味あるはレ線像に於ける經過的變化なり。發病初期にありては殆ど全く變化を見ざる場合多く，1–2 週の後に骨膜の變化或は骨髓に變化を現すものにして，中間期にかなり高度の變形 (Deformität) を示せるものも，治癒期に至りては殆ど全く元の形及び大さとなれるを見たり。此處に各例の一々に就きて說明批判を加ふるは煩雜なるを以て省略するも，第 3 例平山の例は極めて興味あるものと考へ，後の附圖 (7–10) を參照されん事を希望す。

而して經過日數は各例により種々なれど，短きは 2 ヶ月長きものにて 7 ヶ月にて完全治癒を見たり。即ち別表に示す如く平均 4 ヶ月なり。

爰に於て乳兒期急性化膿性骨髓炎は，より後年期のものに比しその經過遙かに短く慢性型

に移行するもの尠しと云ふを得べし。而して又，重症にても急激なる經過を經て死の轉歸を取るとのみ云ひ得ざるを知る。即ち此の點 Moltschanoff の說と一致する所にして，Swoboda, Mohr, Trendel u. a. と見解を異にする所なり。

f. 診斷及び鑑別診斷

高熱，發赤，局所激痛及び腫脹等の症狀著明なる時は診斷容易なれど，何れにしても確然たる診斷はレ線所見に依らざるべかず。

而して乳兒にありてはその主訴判然せず，殊に肥滿せる乳兒にありては腫脹の有無判明せず，發赤を來さゞるものあり。而も初期にありてはレ線像にても骨に變化を認めざる場合あり。かゝる場合切開して骨膜剝離せるものあり，又骨膜に變化を認め難きものあり。然し間もなく（1–2週にして）レ線像に變化を認めて，爰に始めて骨髓炎，骨膜炎の診斷を得るものあり。

此の如くレ線像に骨膜剝離或は肥厚又は骨鬆粗を認むる時は診斷確實なれど，初期にありては急性化膿性筋炎，急性關節僂痲質斯，Barlow 氏病（Moltschanoff），蜂窩織炎等と鑑別困難なるものあり。又化膿性淋巴腺炎の後に來る事ありて，急性化膿性淋巴腺炎の診斷の下に治療中骨膜の變化を認めて，レ線檢査を行ひ始めて骨膜，骨髓炎の診斷を得る場合あり。（症例第1例及び第4例）。又種々の合併症を伴ふ時は診斷困難なる場合あり。

慢性のものにては肉腫，骨囊腫，結核及び黴毒等との鑑別診斷を要する場合あれど，Anamnese 及びレ線像にて一般には比較的容易に區別し得るものなり。

併し Swoboda は黴毒との鑑別診斷極めて困難なる例を報告せり。即ち膿漏眼の他全く健康と思はれし生後29日の乳兒が，突然高熱の下に大關節及びその附近の軟部乃至骨端部に腫脹現れ，四肢强直して屈曲位をとり激痛ありて轉移性淋毒性關節炎を疑ひたるも，熱は62日間も續き症狀に變化なかりしも其の中に Nasenrachendiphtherie と大腿の丹毒と全身に散在する蒼白なる斑狀の黴毒性皮疹出現せり。剖見せるに高度の Osteochondritis syphilitica（黴毒性骨軟骨炎）が intakt の骨に證明され，又多くの骨には骨端離斷ありて離斷面及び附近の關節腔の間には Staphylok. と Streptok. の混合せる膿を證明せりと云ふ。かゝる例は極めて稀なるものなり（Swoboda）。

吾々の症例に於て，急性期に來院せるものにありては初め骨髓骨膜炎の診斷を得ざりしものあり。第1例及び第4例にありては初め全く淋巴腺炎ありたるものにして，後二次的に該部の骨を侵したるものと認むべきものなり。即ちレ線像及び手術所見にて診斷を得たるものなり。

g. 合併症並に豫後及び治療

一般骨髓炎にありては關節の化膿に續いて Ankylose を起し，或は Distensionsluxation

(關節囊膨張性自然脫臼) 又最も重篤なる合併症として敗血症を起す事あり。又骨折を惹起する場合あり (Lexer, Garré u. Borchard)。又 Epiphysenlösg (骨端離斷) 或は發育障害を來す事あり。

而して Swoboda, Mohr 等は前章にて述べし如く Säuglingsosteomyelitis に於ける特徵として關節が屢々關與する事，骨端離斷が時々見らるゝと云ふ。又 Mohr, は氣管枝肺炎或は腦膜炎が屢々合併し又先天性黴毒が合併する事ありと云ふ。Aviragnet は Barlow 氏病の後に大腿骨及び肋骨の急性化膿性骨髓炎を起せる例を上ぐ。

又大腿骨頸部骨髓炎に際しては後に至って所謂病的股關節脫臼を起す事屢々にして，時に先天性股關節脫臼と誤診さるゝ事ありと云ふ (三輪，高木，Moltschanoff, Zoppi, Drehmann, Mohr)。又關節に炎衝を起せる際には後に至り强直を起さずして，骨端が不規則に發育成長して一方に曲り Coxa vara (股內飜症) 或は Genu valgum (膝外飜症) を起すことありと云ふ (Mohr)。

而して乳兒の骨髓炎に際し關節に炎衝を起せる場合にも强直を起す事比較的稀にして，又骨端離斷の際にもその Längswachstum は比較的妨げらるゝ事少しとなすは Swoboda, Mohr の說く所なれど，余も亦之と同樣の見解を有するものなり。即ち Swoboda は關節に於ける化膿性經過の後に骨形成組織が迅速に恢復して，血液流の增加によりて更に一層强力なる活力が生じ，增加せる Längswachstum が作用して短縮を補充する事を考へねばならぬと主張す。

余が例に於て關節が關與せるは第2, 3, 5, 7の4例にして，最後迄觀察し得しものは第3例及び第5例の2例なり。第3例平山の場合は撓骨の全長に亘る骨髓炎にして特に腕關節にも炎衝を來せるものなりしが，完全に治癒して腕關節に機能障碍も起さりき。

第5例湯淺の例は大腿骨頭に來れるものにして，骨頭核は完全に侵蝕破壞せられて消失したるも，切開によりて比較的速かに治癒して股關節の强直を起す事無かりしも，脫臼を招來せる例なり。而して第2例大竹は退院後間も無く死の轉歸をとり，第7例加瀨は退院後の狀況不明なるものなり。

豫後につきては一般に後年者に比して不良なりと說く人 (Swoboda, Mohr u. a.) と，比較的輕度の症狀にて速かに完全なる治癒をなすものなりと說く人 (Moltschanoff u. a.) とありて，余は後者の說に贊成するものなり。

治療法に關しては特別なるものなし。即ち急性にして全身症狀ある場合に切開により排膿を良くなさしむる時は，全身症狀忽ち良好となる事多し。而して合併症ある際は夫々その疾病に對する處置をなすべし。人によりては乳兒骨髓炎の切開は危險なるものにして，之によりて全身症狀を增惡し死に至らしむる事あり，因りて宜敢く姑息療法を行ふべしと主張するあり (Weler, Wyschgorodskaja u. a.)。即ち切開をなす時は大なる腐骨を形成するに反し，初期に

Rivanol 液を骨膜下に注入し，もし化膿して膿瘍を形成せば單に切開をなして搔爬等を行はず Rivanol 液を用ふる時は治癒經過を促進すと云ふ。又化膿が關節に侵入したる場合にも，最初は穿刺によりて排膿し Rivanol 液注入に止め，止むを得ざる場合にのみ手術すべしと云ふ。併しかゝる方法は場合に應じて用ふべきものなりと考ふ。

余の例は凡ての場合切開を行ひ，始め Jodformgaze 又は Trypaflavin, Rivanol 等を用ひ後乾燥或は濕性タンポンを用ひたり。又腐骨形成を認めしものは再手術に依りて之を除去せり。要するに早期に排膿を計り全身狀態を良好ならしめ，腐骨ある時之を除去すれば比較的速かに治癒するものゝ如し。その後の創傷治療は一般肉芽創に於けると同一のものなり。

而して二次的に惹起せる病的股關節脱臼に對しては高木氏，三輪氏その他整形外科に於ける諸家の說に從ひ Gips 繃帶を試みたり。

4. 總　括

1. 最近5ヶ年間に於ける骨髓炎例152例中乳兒の急性化膿性骨髓炎9例を得たり。

2. 原因及び發生機轉に就きて。細菌侵入門として多種あれど皮膚或は粘膜の損傷及びその附近の化膿性疾病に因るもの多く，全く不明なる場合も多し。而して血行性傳染に因ると思はるゝもの多し。化膿菌としては黃色葡萄狀球菌に因る場合多しと認む。

3. 頻度。比較的稀有なるものなり，吾教室の例に依れば全骨髓炎中乳兒に來れるもの5.92%なり。

4. 病理解剖學的考究。Säuglingsosteomyelitis にては腐骨形成なき場合あり，又ありても極めて小なるものなりと思惟す。

5. 好發部位。大腿骨の侵さるゝ事最も多く，而もその上端部の侵さるゝ事最も多し。又骨端が侵さるゝ事屢々にして，同時に關節化膿を來す場合多く而も關節强直を殘す事稀なり。之 Säuglingsosteomyelitis の特徵となす。

6. 多發性なる事は稀なるものと思惟す。之西歐の諸家とその見解一致せざる所なり。

7. 症狀は中間症に屬する程度のもの多く，より後年期のものに比し經過遙かに短く完全治癒に赴くもの多し。自家症例に於ける治癒經過日數の平均は約4ヶ月なり。

8. 急性のものにありてはレ線像に依りて比較的容易に診斷し得。

9. 關節化膿せる際も强直を起す事比較的稀にして，股關節脱白を起す場合多し。

10 治療法として特別なるものなし。早期切開により排膿を完全ならしむるを先づ第一となす。

附言。我國の文獻探究に缺くる所無きを保せず同好者の御叱正を乞ふ。

稿を了るに當り，恩師高橋教授の御懇切なる御指導と御校閲を深謝し又教室員各位の御助力を感謝す。

(本論文の要旨は第9回日本整形外科學會に於て報告せり。)

主　要　文　献

Drehmann, Gust: Über Gelenkentzündung im Säuglingsalter (Ref. Zentralblatt f. Chir., 1904). **藤浪剛一:** 兒科に必要なる骨のレ線診斷. (兒科雜誌. 370號. 1931). **Gold, E.;** Verhütung der pathologischen Luxation bei der akuten Säuglingscoxitis. (Ref. Centralblatt f. Chir. 1930). **濱田四郎:** 初生兒股關節レントゲン檢査の基準. (兒科雜誌. 7304. 1931). **原要;** 小兒期骨系統炎症性疾患に就て. (特別講演). (兒科雜誌. 373, 1931). **平野重藏;** 化膿性骨髓炎の統計的觀察. (日本外科學會雜誌. 第34回. 第2號. 1933). **Kirmisson, E.;** (Ref. Centralblatt f. Chir. 1913). **松尾信吉:** 乳兒骨髓炎の1例. (實地醫家と臨床. 7卷. 8號. 1930). **三木勇治;** 早期に診斷し得たる Säuglingsosteomyelitis の1例. (會). (日本整形外科學會雜誌. 5卷. 2號. 1930). **三木勇治:** Säuglingsosteomyelitis の治驗例. (日本整形外科學會雜誌. 第4卷. 第4號. 1930). **三輪德寛;** 小兒に於ける大腿骨頸部骨髓炎. (講演). (醫事新聞. 第1252號. 1929). **Mohr, H.;** Über Osteomyelitis im Säuglingsalter. (Berliner Klin. Wochenschr. 1905). **Monnier;** Über die Osteomyelitis im Kindesalter. (Schweiz. med. Wochenschr. 1926, Nr. 45). **Moltschanoff, W. I.;** Über die epiphysären Osteomyelitis des Kleinkindesalters. Russkaja Klinika Jg. 1, Nr. 3, 1924. (Ref. Centralblatt f. Chir., 1924). **Palew, Philip;** Osteomyelitis of gonococcus origin in an infant. Report of a Case. (Amer. J. Surg., N. S. 13, 246–247, 1931). **Portwich;** Ein Beitrag zur akuten intectiösen Osteomyelitis im Bereich des Hüftgelenks. (Dtsch. Zeitschr. f. Chir. Bd. 186, 1924). **Renz, Johana;** Über Osteomyelitis Chronica beim Säugling. (Arch. f. Kinderheilk. Bd. 75, H. 4, 1925). **齊藤潔;** 小兒急性骨髓炎の2例. (會). (兒科雜誌. 370號. 482, 1931). **Salvatore, Rollo;** Die Virulenz des Staphylococcus bei Knochenmarkentzündung (Ref. Centralblatt f. Chir. 1931). **Swoboda;** Über Osteomyelitis im Säuglingsalter (Wiener Klin. Wochenschr. 1897). **高木憲次;** 小兒科に於て特に注意すべき整形外科的疾患. (臨牀小兒科雜誌. 第2年. 12號. 1928). **高木憲次;** 哺乳兒の病的股關節脱臼に就て. (學會). (醫事新聞. 第1151號. 1924). **田村豐;** Säuglingsosteomyelitis の治驗例. (日本整形外科學會雜誌. 第3卷. 1號. 1928). **植村三春;** 哺乳兒肩胛骨々髓炎の1例. (東京醫事新誌. 第2630號. 1929). **Wachsner, Fritz;** Über akute Osteomyelitis und Osteoplastik im Kindesalter, (Arch. f. Kinderheilk. Bd. 60–61, 1913).

附圖說明

第1圖　玉○房○（昭和7年6月15日撮影）．發病後12日．著變なし。

第2圖　玉○房○（昭和7年6月27日撮影）．發病後27日．大腿骨頸部に骨膜肥厚及び骨粗鬆を認む。

第3圖　玉○房○（昭和7年7月13日撮影）．發病後6週．大腿骨頸部の骨粗鬆及び骨膜の肥厚化骨著明となる。

第4圖　大○茂（昭和7年10月4日撮影）．發病後17週．腓骨の全長に亘る腐骨ありて上骨端部に圓形透明斑あり。

第5圖　大○茂（昭和7年10月21日撮影）．發病後20週．前圖と大差なし。

第6圖　平○チ○（昭和8年3月13日撮影）．發病後4ヶ月．左撓骨は高度に肥大變形して中央部に腐骨陰影を認む。

第7圖　平○チ○（昭和8年3月27日撮影）．發病後4ヶ月．半中央部の腐骨切除を行へるもの兩端部の肥大變形著明。

第8圖　平○チ○（昭和8年5月9日撮影）．發病後6ヶ月．撓骨の肥大變形次第に復舊，小腐骨片陰影を認む。

第9圖　平○チ○（昭和8年6月15日撮影）．發病後7ヶ月．變形は次第に復舊し，骨構造も舊に復す。

第10圖　平○チ○（昭和8年6月19日撮影）．發病後1年4ヶ月．撓骨に多少の變形あるも殆ど完全に舊に復す。

第11圖　湯○雅○（昭和8年4月17日撮影）．發病後3ヶ月．右大腿骨々端部骨膜肥厚し，骨頭核消失す。

第12圖　湯○雅○（昭和8年5月11日撮影）．發病後4ヶ月．前圖に比し骨膜肥厚著しからず。併臼の發育不全。

第13圖　田○弘（昭和3年12月3日撮影）．發病後1ヶ月．撓骨下端に近く骨膜肥厚著明。

第14圖　加○實（昭和4年9月10日撮影）．發病後2ヶ月．大腿骨々端部高度に破壞され，骨端核も陰影不鮮明となる。

第15圖　大○方○（昭和5年10月7日撮影）．發病後20日．左鎖骨中央部に骨膜肥厚を認む。兩端部陰影不鮮明。

第16圖　大○方○（昭和5年10月28日撮影）．發病後2ヶ月．左鎖骨肥大著明となり，腐骨陰影を認む。

第17圖　大○方○（昭和5年12月9日撮影）．發病後3ヶ月．なほ多少の肥厚を見るも骨粗鬆を認めず。

（詳細は本文參照）

第 1 圖

第 2 圖

第 3 圖

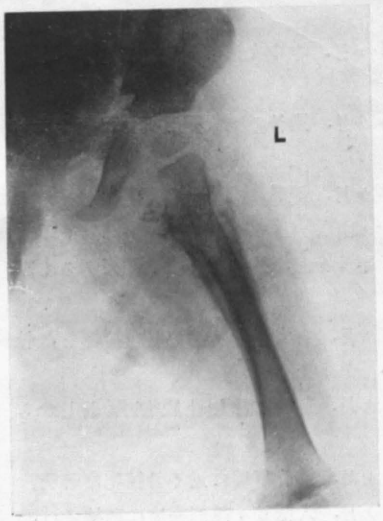

第 4 圖

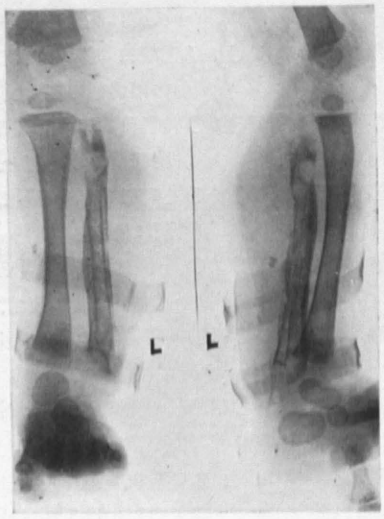

第 5 圖

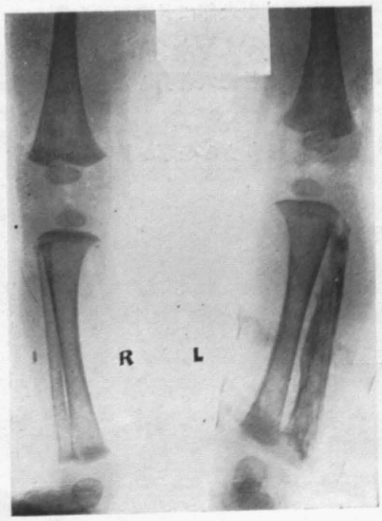

第 6 圖

第 7 圖

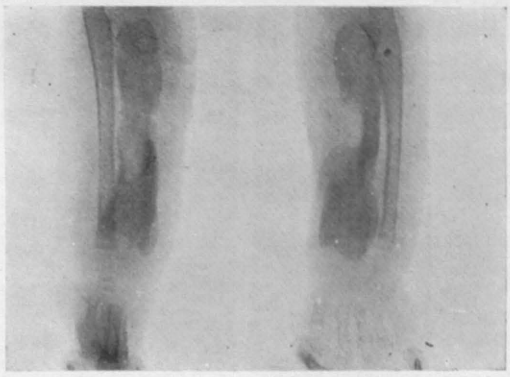

第 8 圖

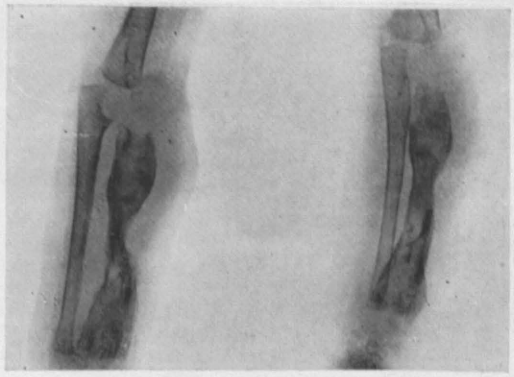

第 9 圖

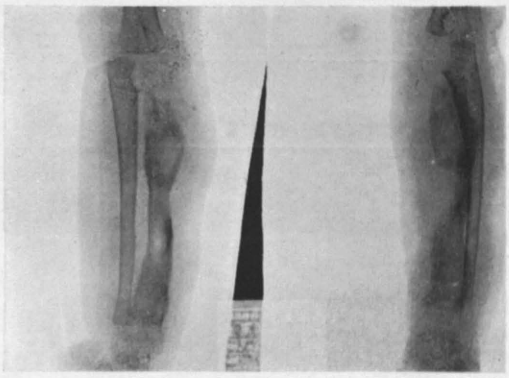

第 10 圖

第 11 圖

第 12 圖

第 13 圖

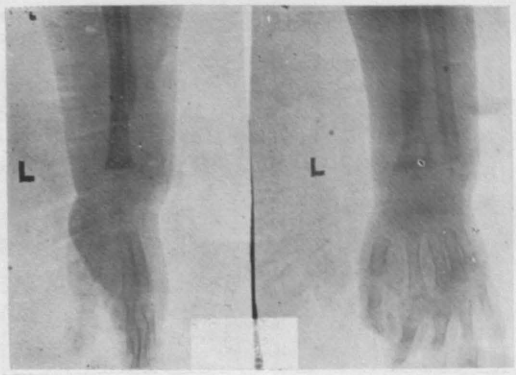

第 14 圖

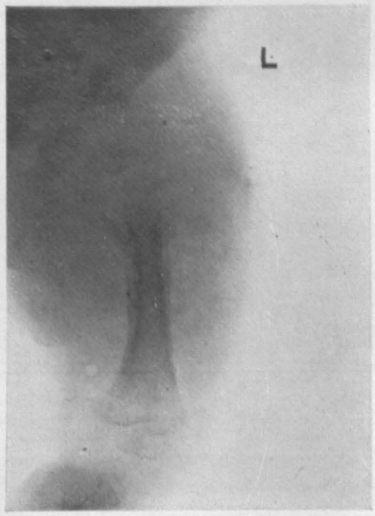

第 15 圖

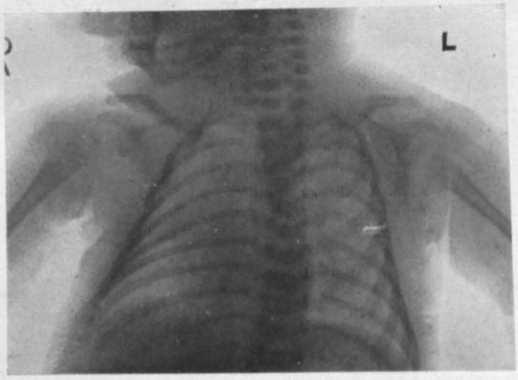

第 16 圖

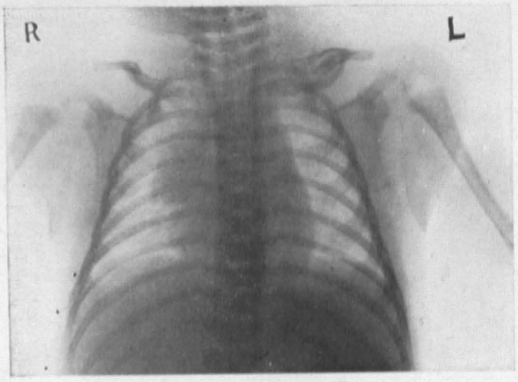
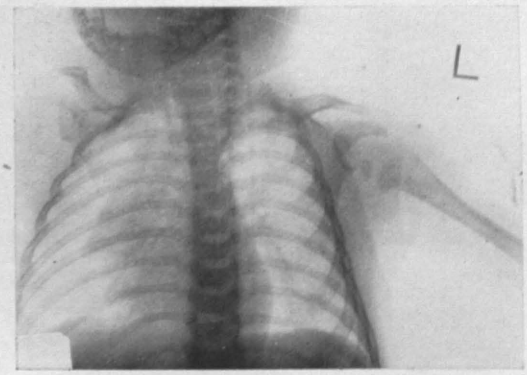
第 17 圖